

# Astenia Cutânea

Profa. Dra. Desydere Pereira

Doença rara e hereditária do tecido conjuntivo

Também chamada de:

- Displasia do colágeno
- Síndrome de Ehlers-Danlos

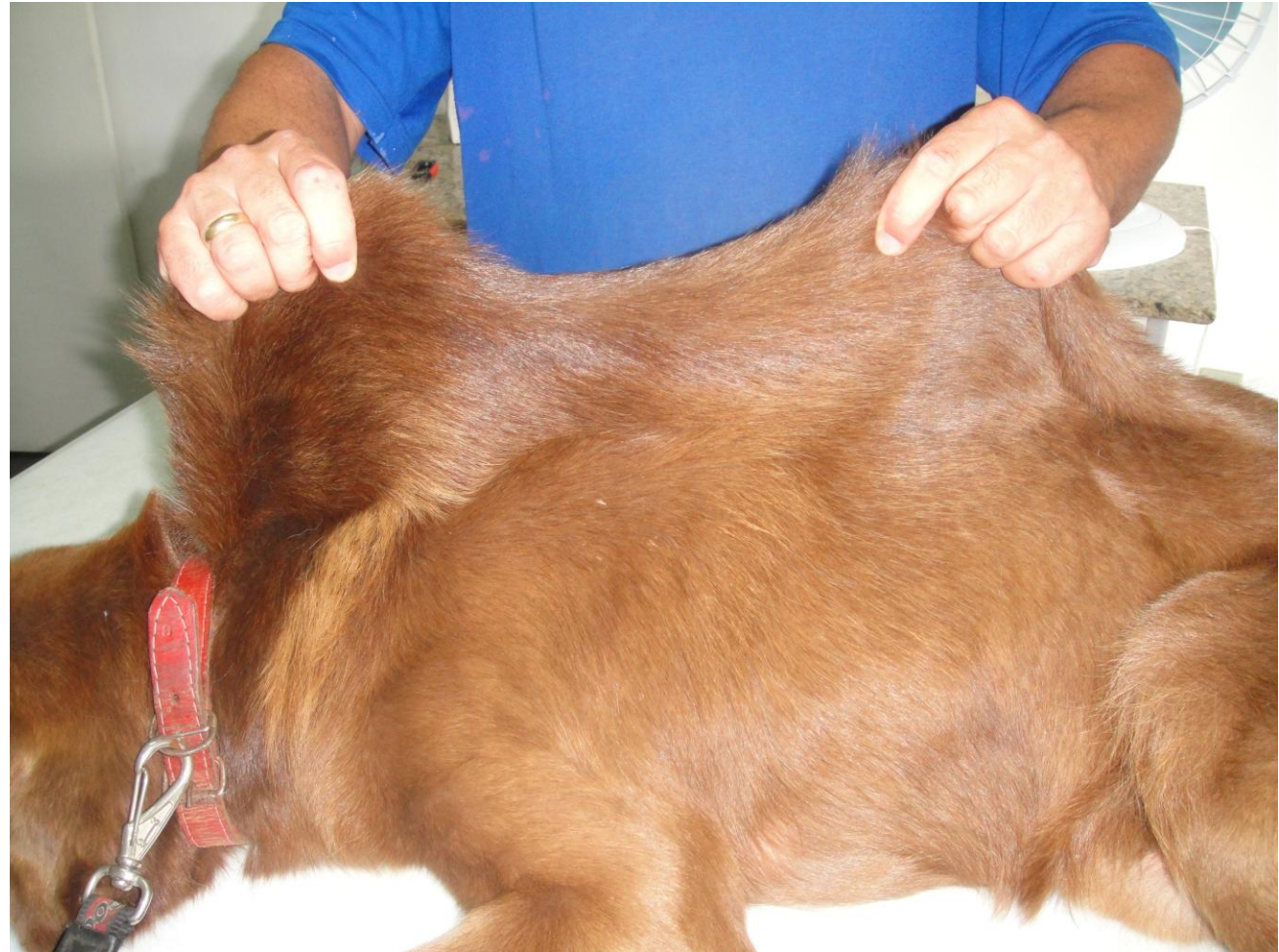
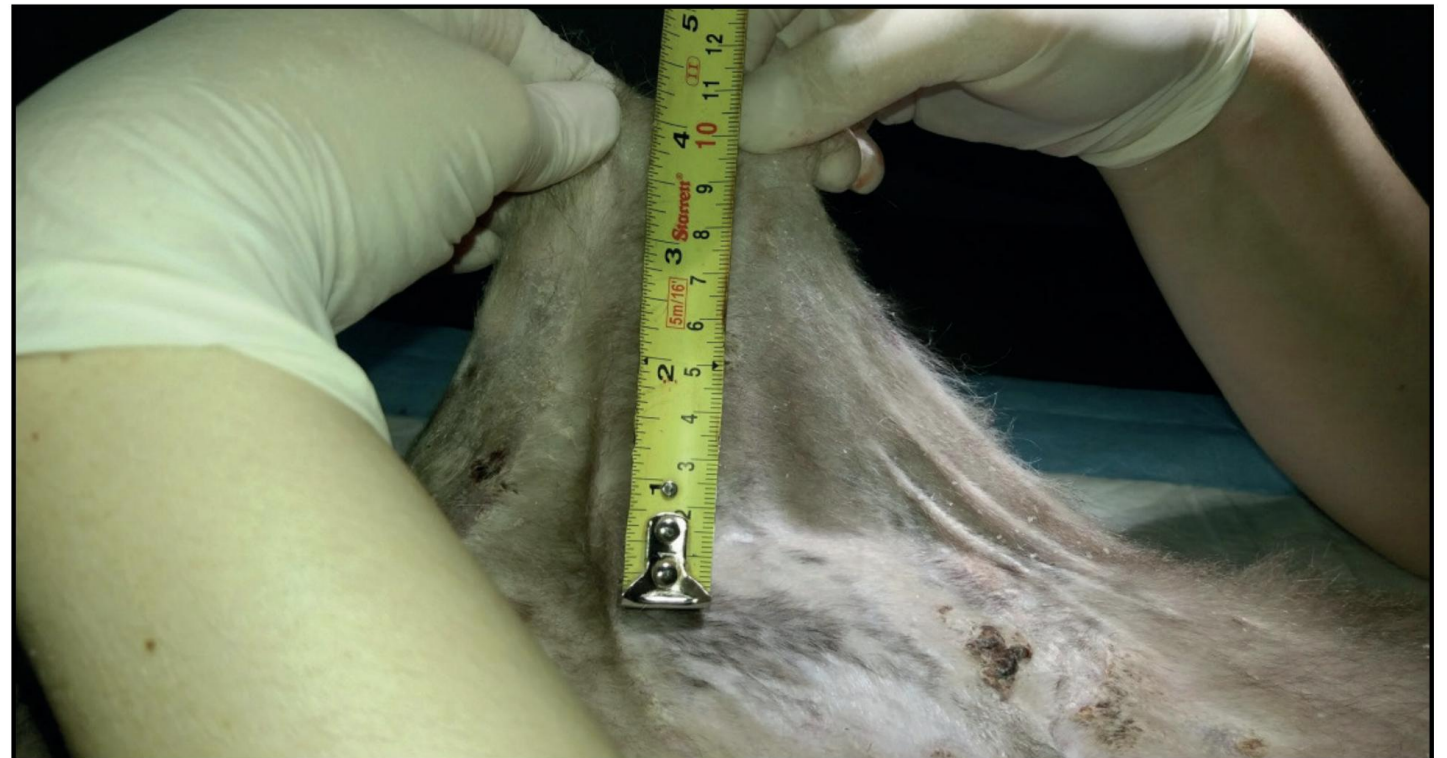
Imagem: Prof. Rafael Ferreira

# DEFINIÇÃO:

- Pele anormalmente frouxa, fina e elástica
- Facilidade para lacerações com traumas mínimos
- Envolvimento sistêmico em casos graves

A.C.S. Andrade, L.M.R. Rey, I.C. Santos, *et al.* 2021. Cutaneous Asthenia in a Domestic Cat (*Felis silvestris catus*).  
*Acta Scientiae Veterinariae*. 49(Suppl 1): 690.



**Figure 2.** The value of a vertical measurement (11 cm) was obtained from the fold at the level of the lumbar dorsum of a 3-year-old male castrated, no defined short hair race cat.

# ETIOLOGIA:

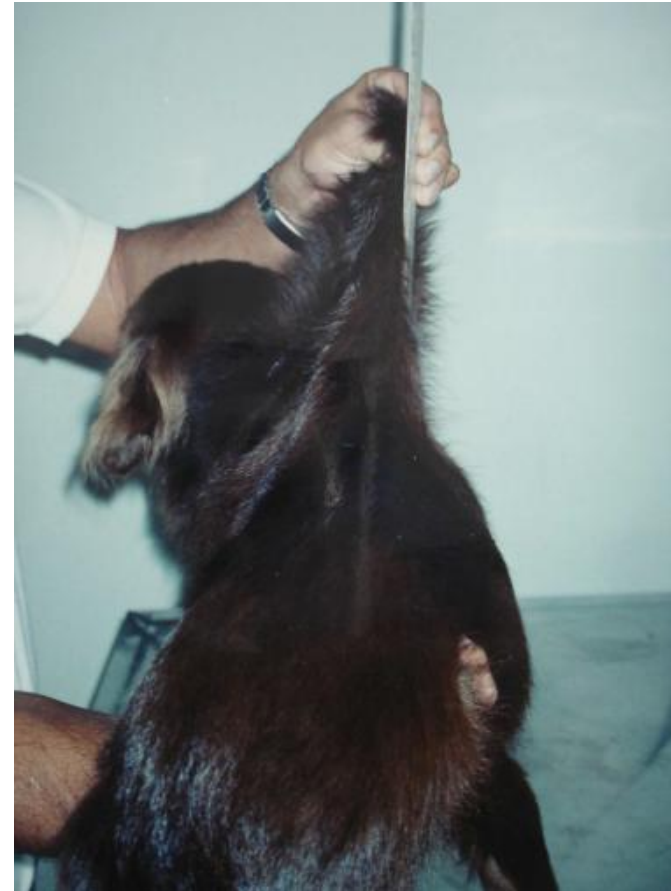

Imagem: Prof. Rafael Ferreira

Primária (hereditária): defeito genético na produção de colágeno

Secundária (rara): corticosteroides, deficiência nutricional, doença hepática

# RAÇAS PREDISPOSTAS:

Cães: Boxer, Dachshund, São Bernardo, Springer Spaniel

Gatos: Himalaios, Siameses

Plate V.

Jelínek F., Karban J.: Cutaneous... pp. 109-113.

ACTA VET. BRNO 1998, 67: 109-113

CUTANEOUS ASTHENIA IN ONE DOG

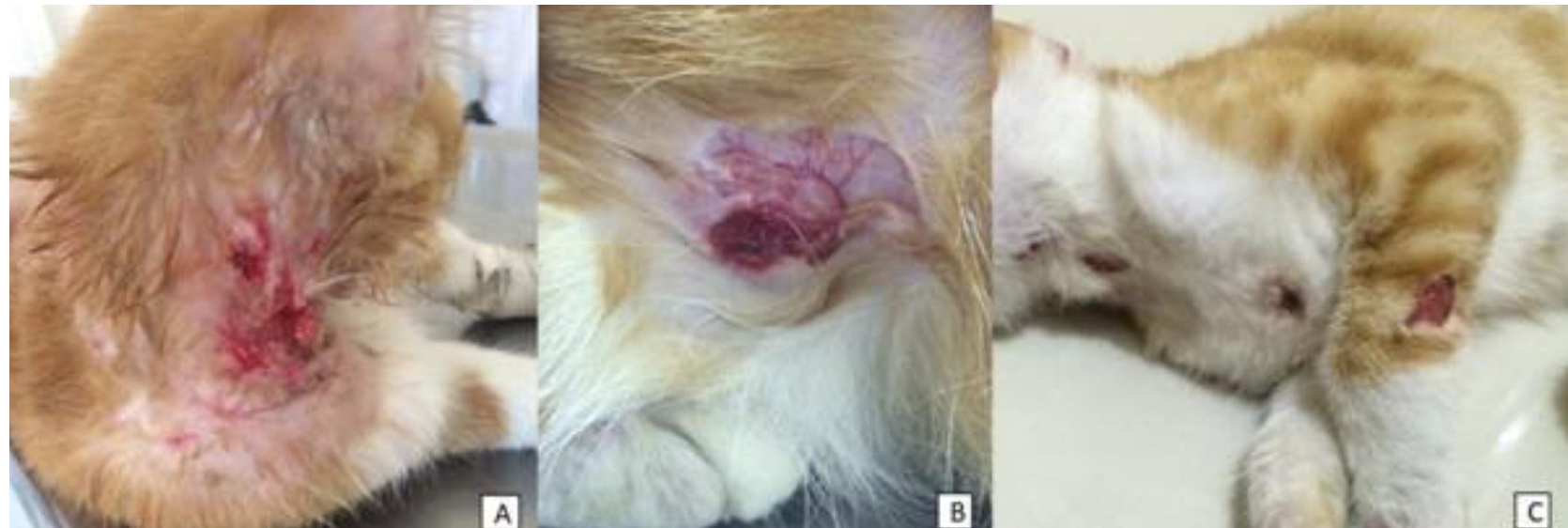

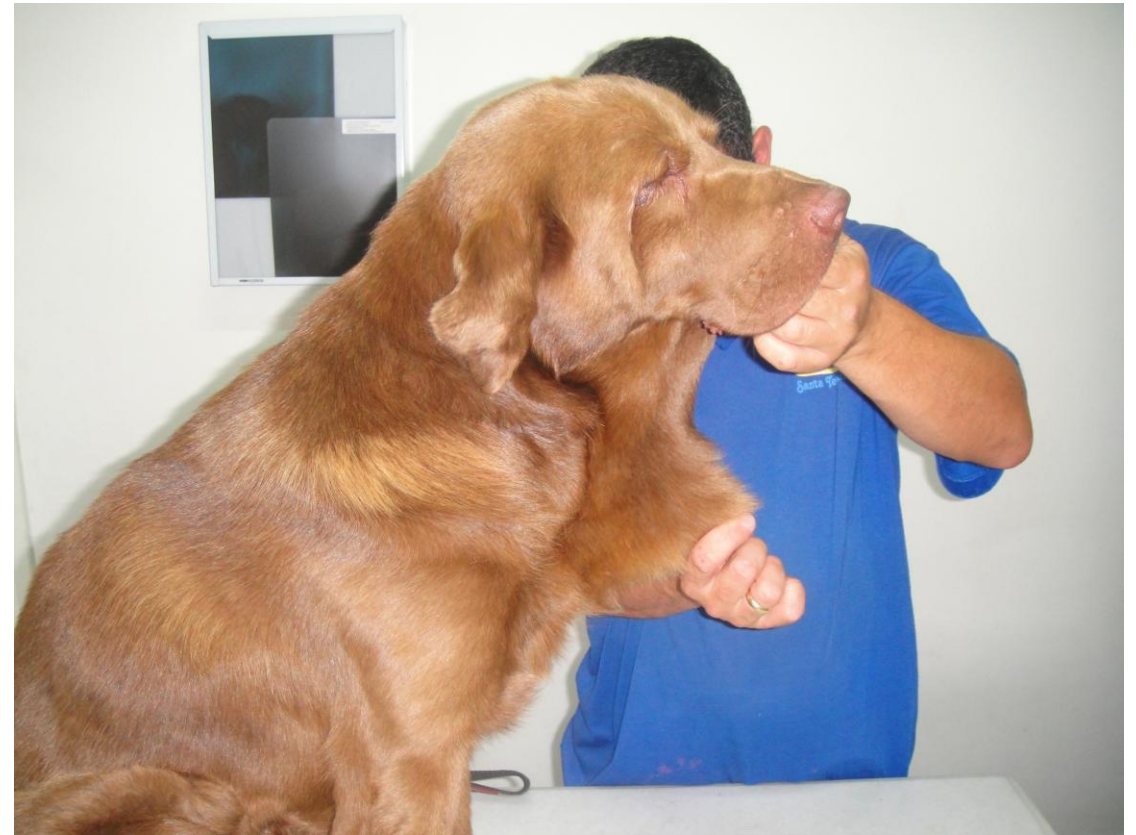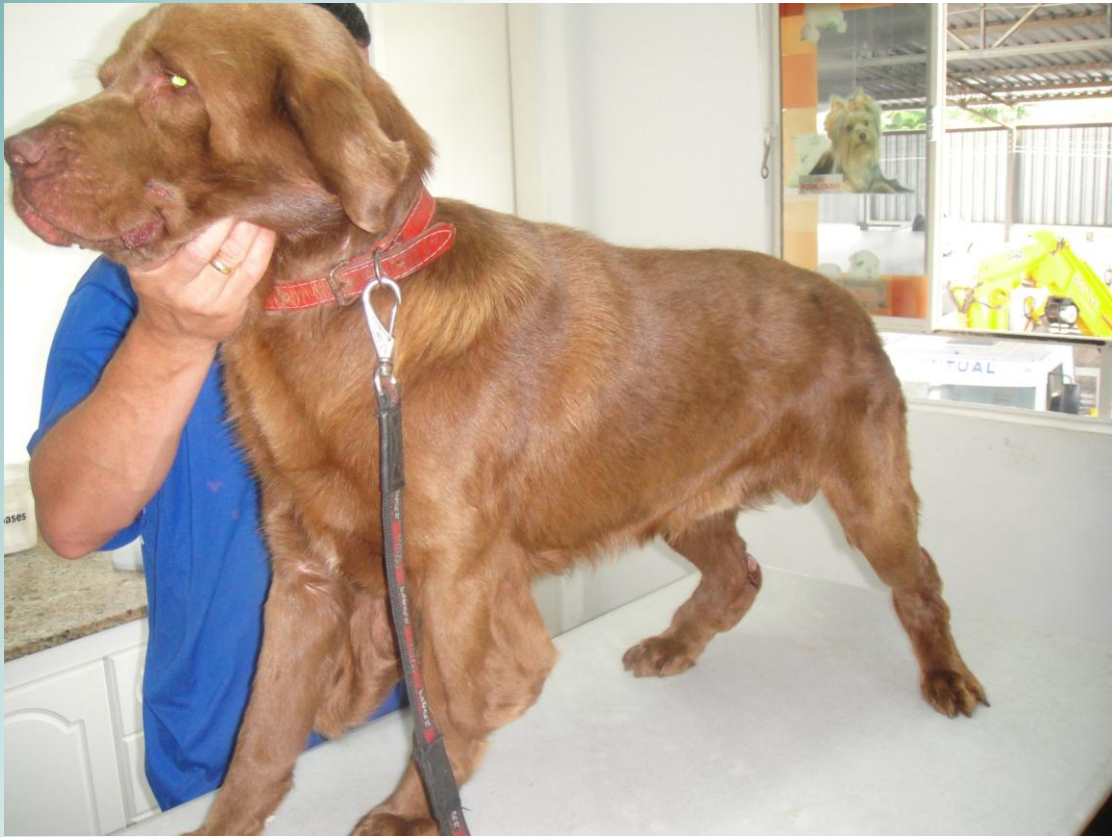## Sinais clínicos:

- Pele frouxa e hiperdistensível
- Feridas frequentes e cicatrização lenta
- Formação de queloides
- Hematomas espontâneos
- Prolapso retal (em casos graves)

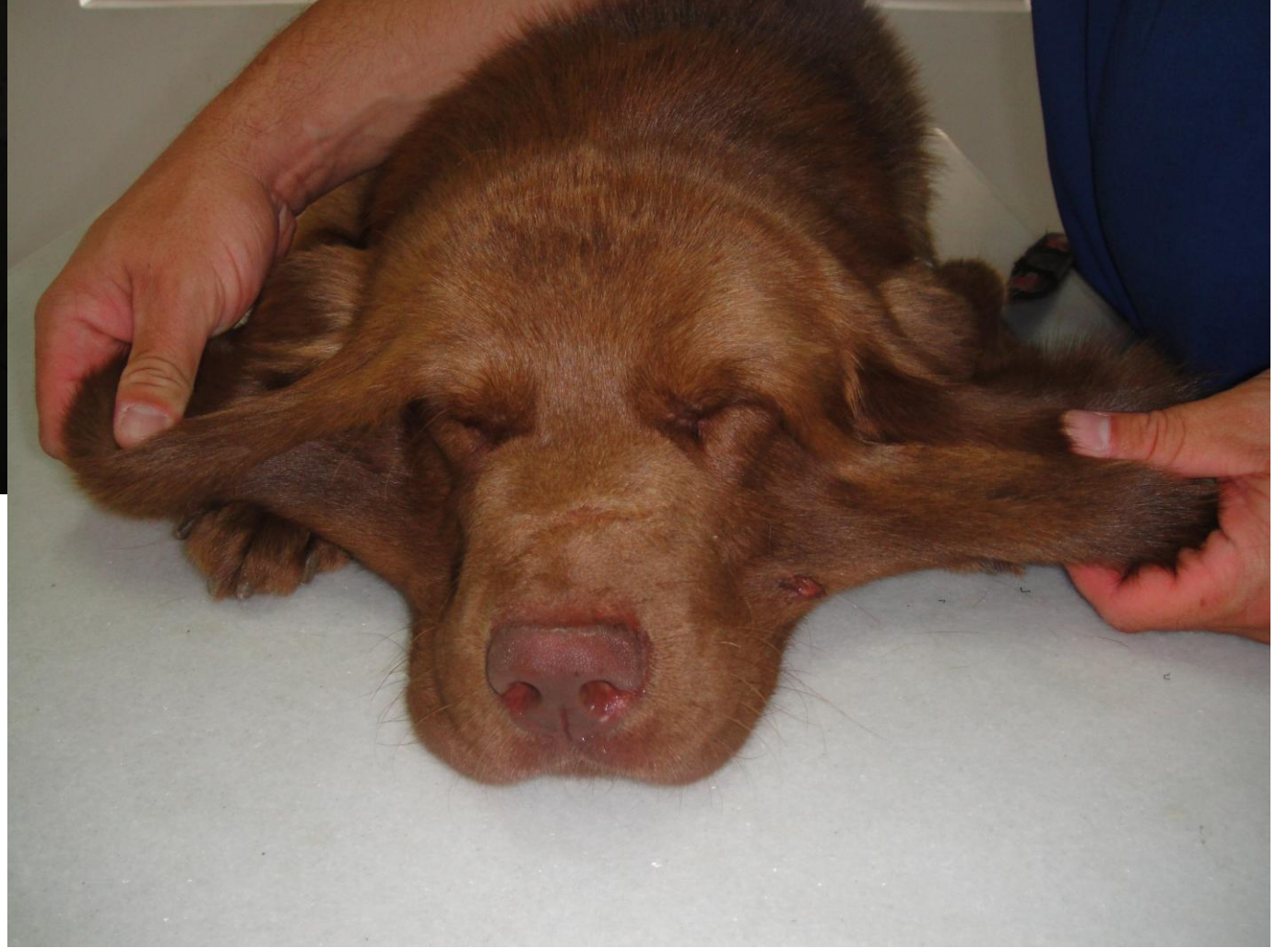Clinic and surgery • Cienc. Rural 52 (11) • 2022

<https://doi.org/10.1590/0103-8478cr20210160>

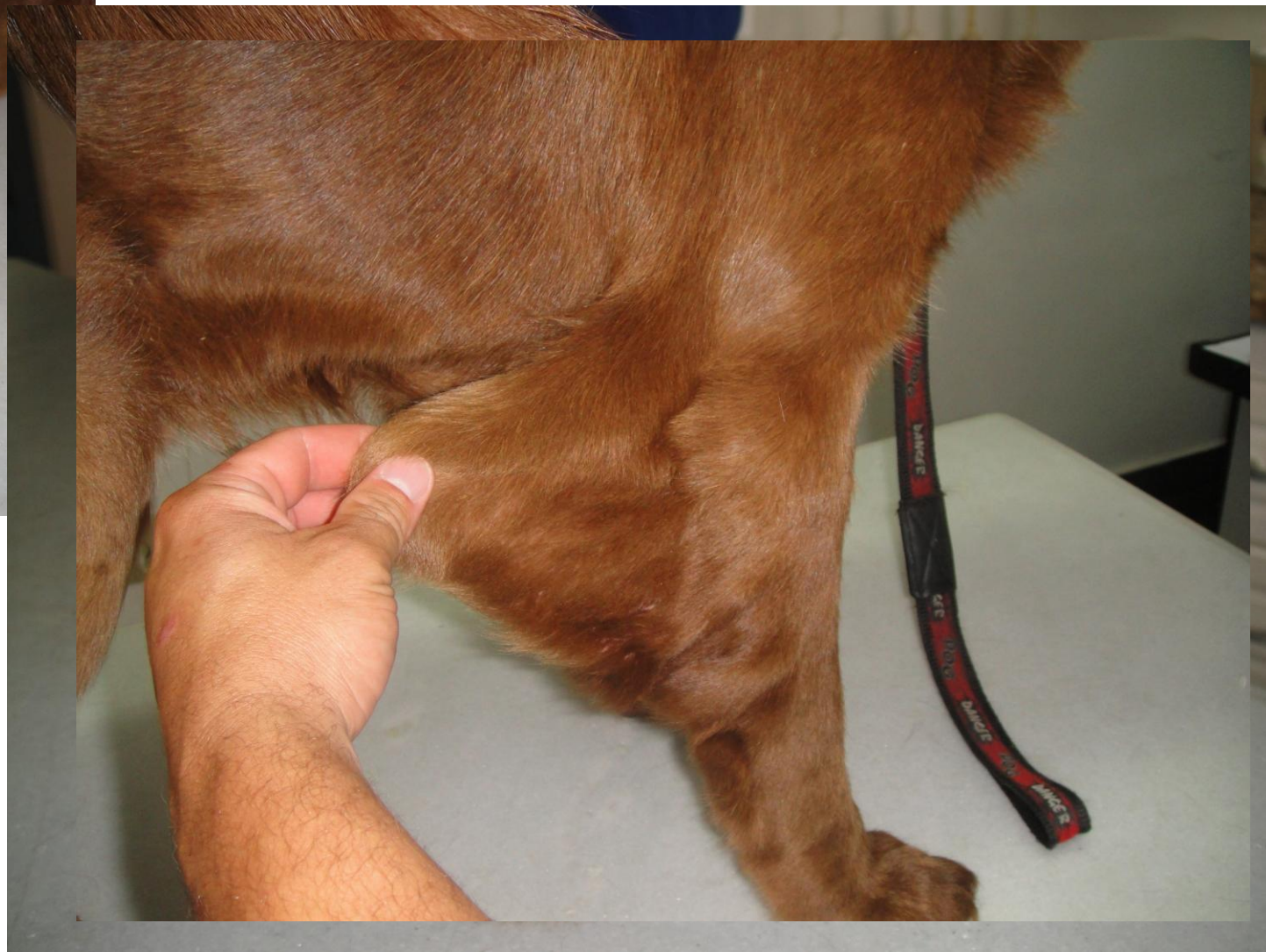
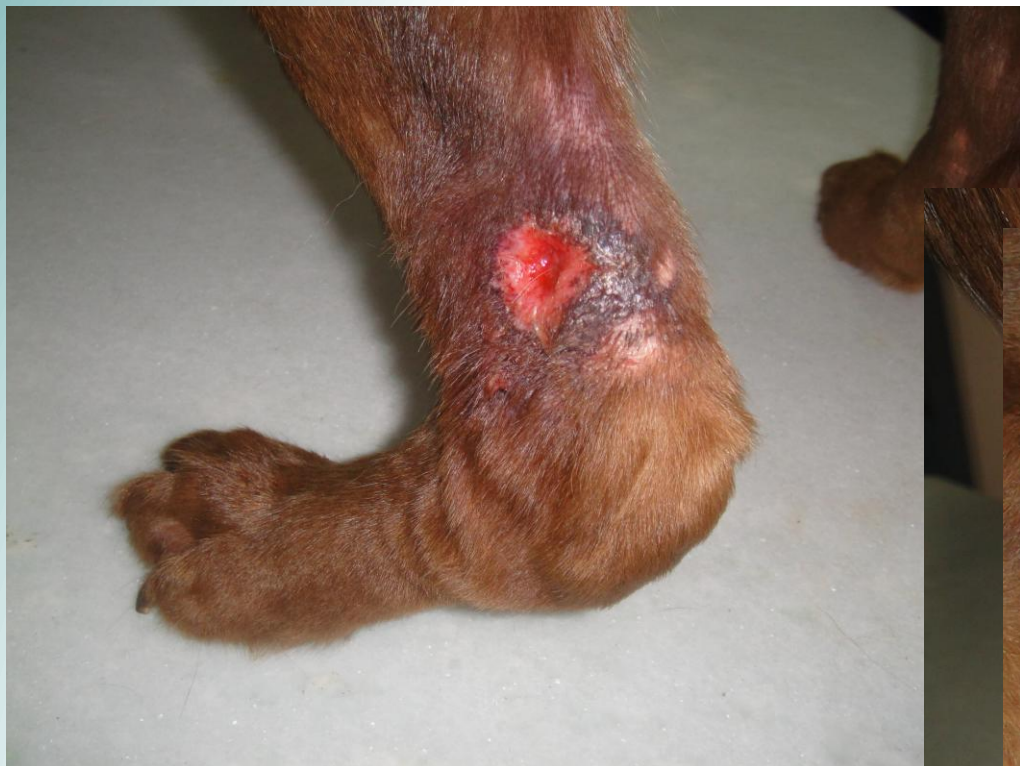


Imagens: Prof. Rafael Ferreira



Imagens: Prof. Rafael Ferreira



Imagens: Prof. Rafael Ferreira

# Diagnóstico

- Índice de distensibilidade cutânea
- Histopatologia com colorações especiais
  
- Diagnósticos diferenciais: dermatites autoimunes, piodermites crônicas

# Diagnóstico

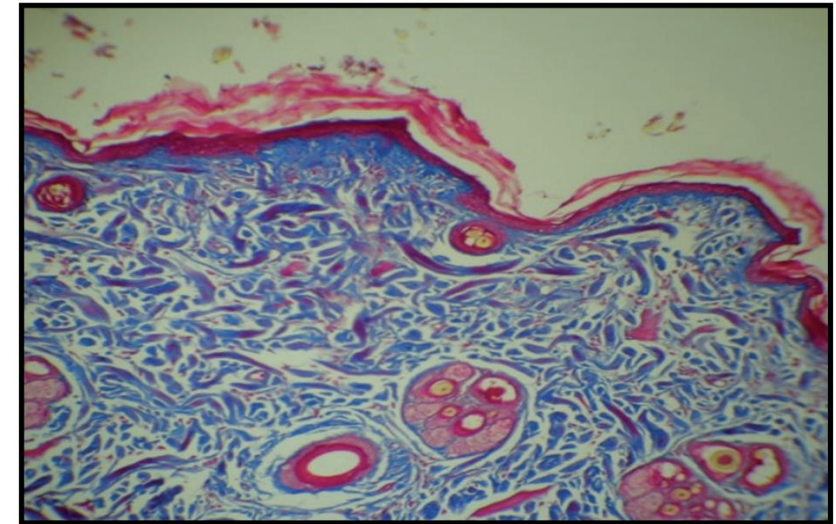
## ➤ Biópsia de pele

- **Fibras colágenas:** Observa-se uma disposição frouxa e desorganizada das fibras colágenos na derme. As fibras apresentam espessuras variáveis, são tortuosas e fragmentadas.
- **Ausência de fibras elásticas:** Em alguns casos, há uma redução ou ausência total de fibras elásticas na derme, o que contribui para a fragilidade e hiperdistensibilidade da pele.
- **Colorações especiais:** Técnicas como o tricrômico de Masson e a coloração de orceína são utilizadas para evidenciar as alterações nas fibras colágenas e elásticas.

---

A.C.S. Andrade, L.M.R. Rey, I.C. Santos, *et al.* 2021.

---



**Figure 4.** Histopathological findings in the dermis shows the skin with the blue colored collagen fibers and some reddish colored fibers [Masson's Trichrome staining].

# Tratamento

- Não há cura
- Prevenção de traumas
- Curativos especiais e suturas reforçadas
- Antibióticos se infecção
- Suplementos: vitamina C, colágeno (opcional)

# Cuidados com o paciente

- Ambiente seguro
- Manutenção da higiene e corte de unhas
- Acompanhamento dermatológico
- Educação do tutor: manejo crônico, cuidados diários



**Figure 3.** Treatment using padded clothing in a 3-year-old male cat.

# Conclusão

- Importância do diagnóstico precoce
- Foco no manejo e bem-estar
- Colaboração entre tutor e veterinário



DERMATOVET  
CURSOS



Muito obrigada!