Anatomia, Semiologia, e Abordagem

da otite em cães e gatos

FELIPE CUNHA
Medicina Veterinária Dermatológica
@felipedermatovet

DERMATOVET
CURSOS

O que é otite?

Qual a relação entre dermato x otites?

Uma orelha saudável

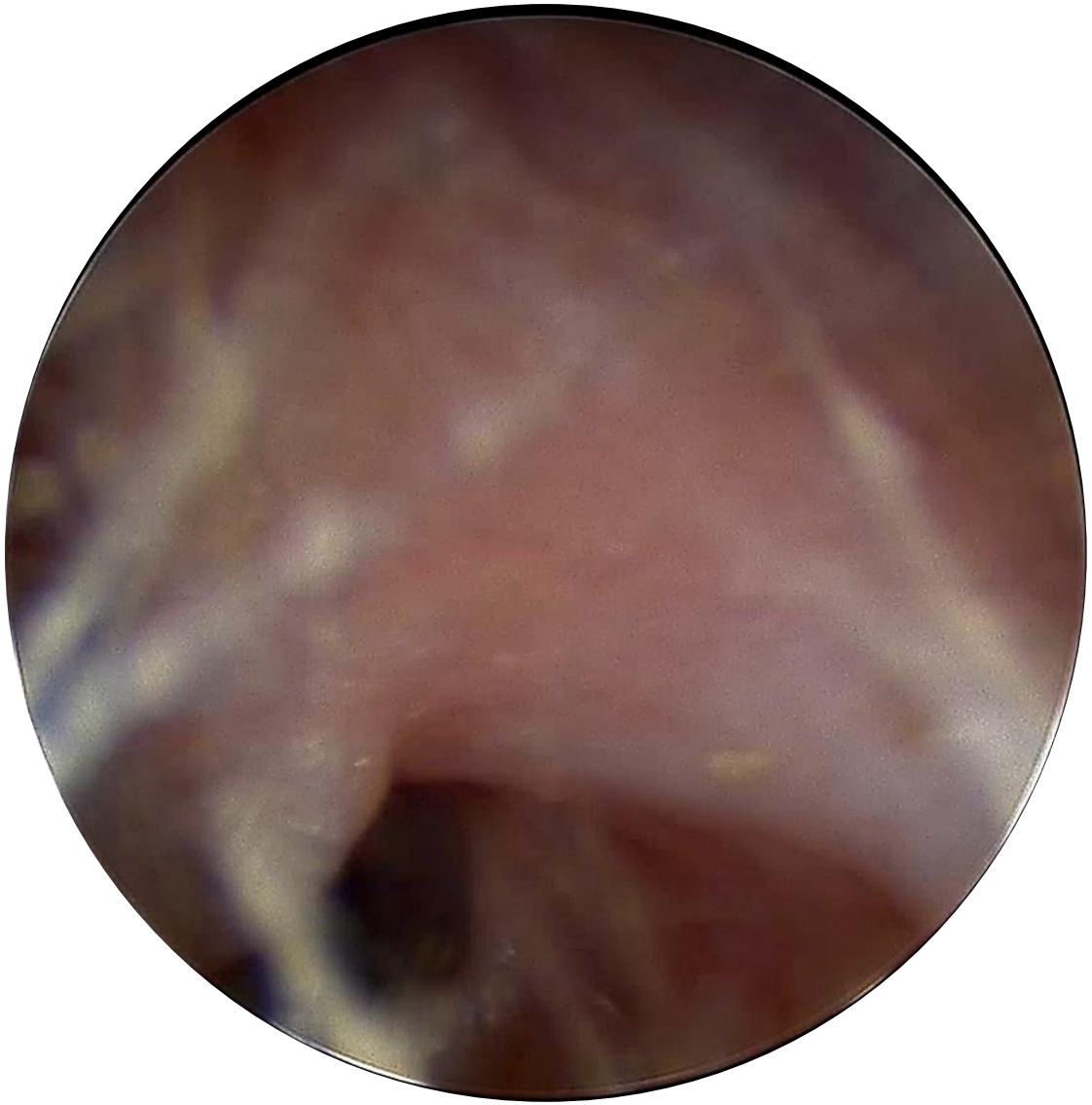

DERMATOVET
CURSOS

FELIPE CUNHA
Medicina Veterinária Dermatológica

Como tudo começa

DERMATOVET
CURSOS

FELIPE CUNHA
Medicina Veterinária Dermatológica

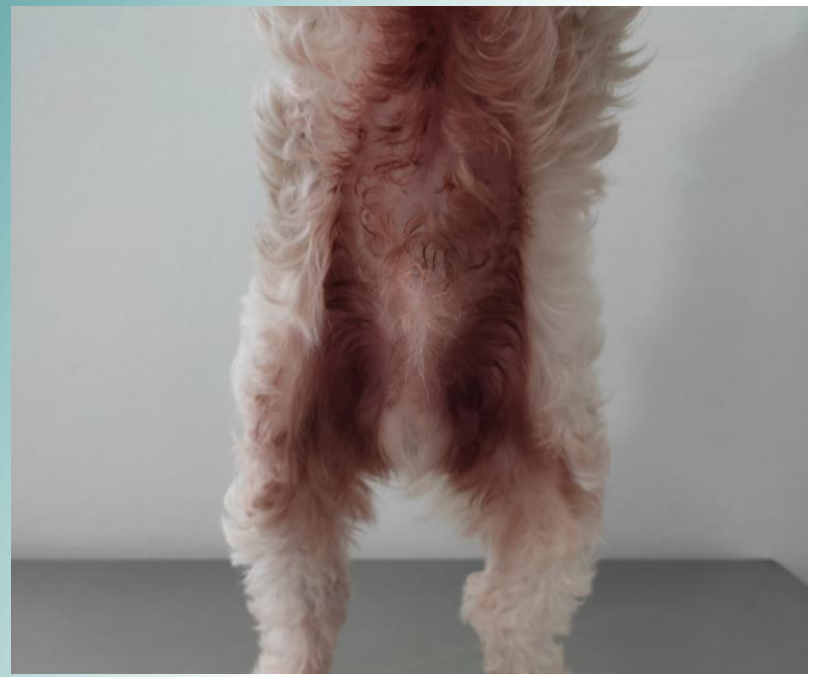

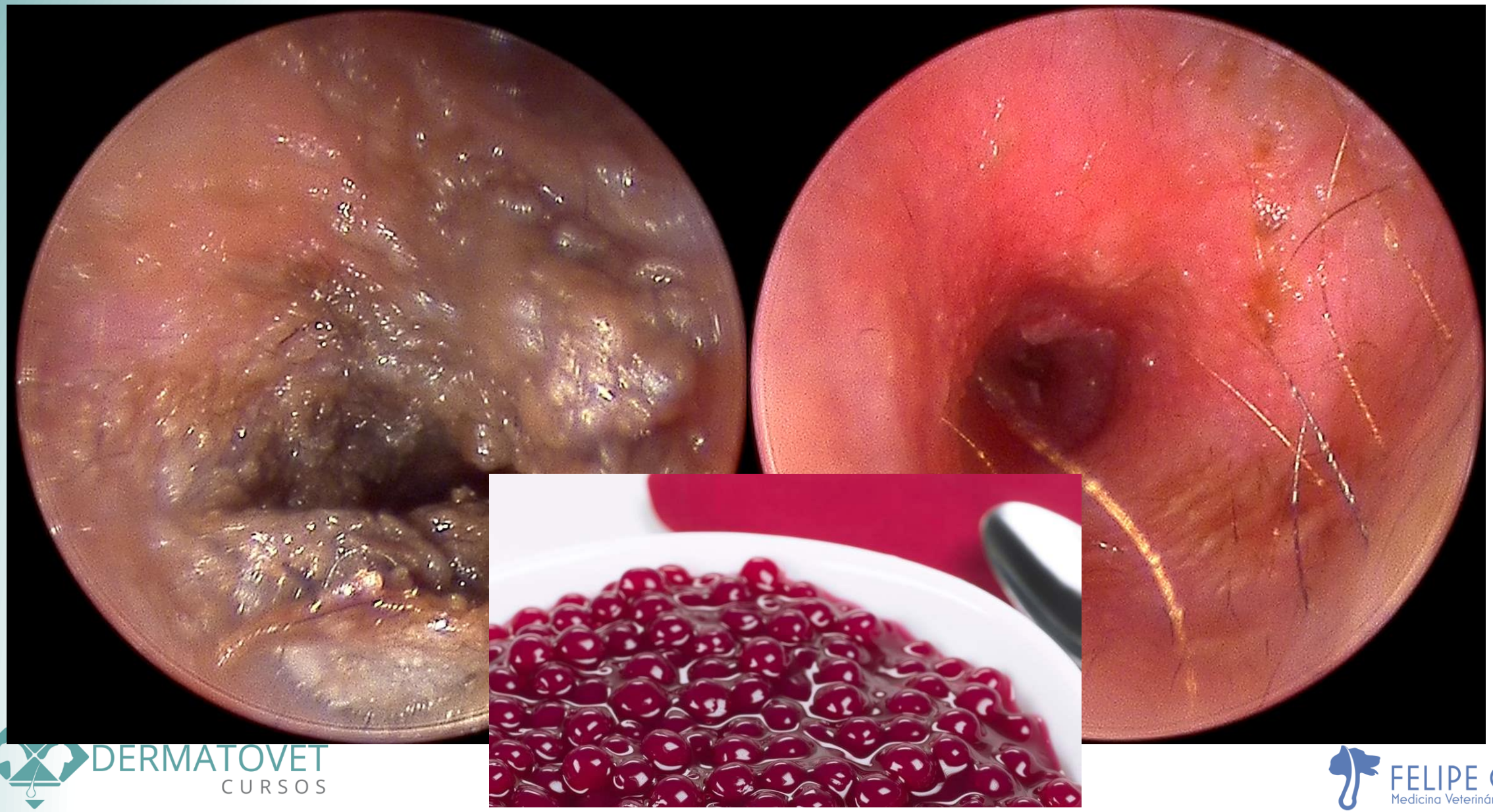

DERMATOVET
CURSOS

FELIPE CUNHA
Medicina Veterinária Dermatológica

*“**a recorrência não significa que o tratamento falhou**, mas significa que os gatilhos subjacentes para a otite e infecções de ouvido **não foram controlados**.”*

Nuttall, T. (2023)

DERMATOVET CURSOS

FELIPE CUNHA
Medicina Veterinária Dermatológica

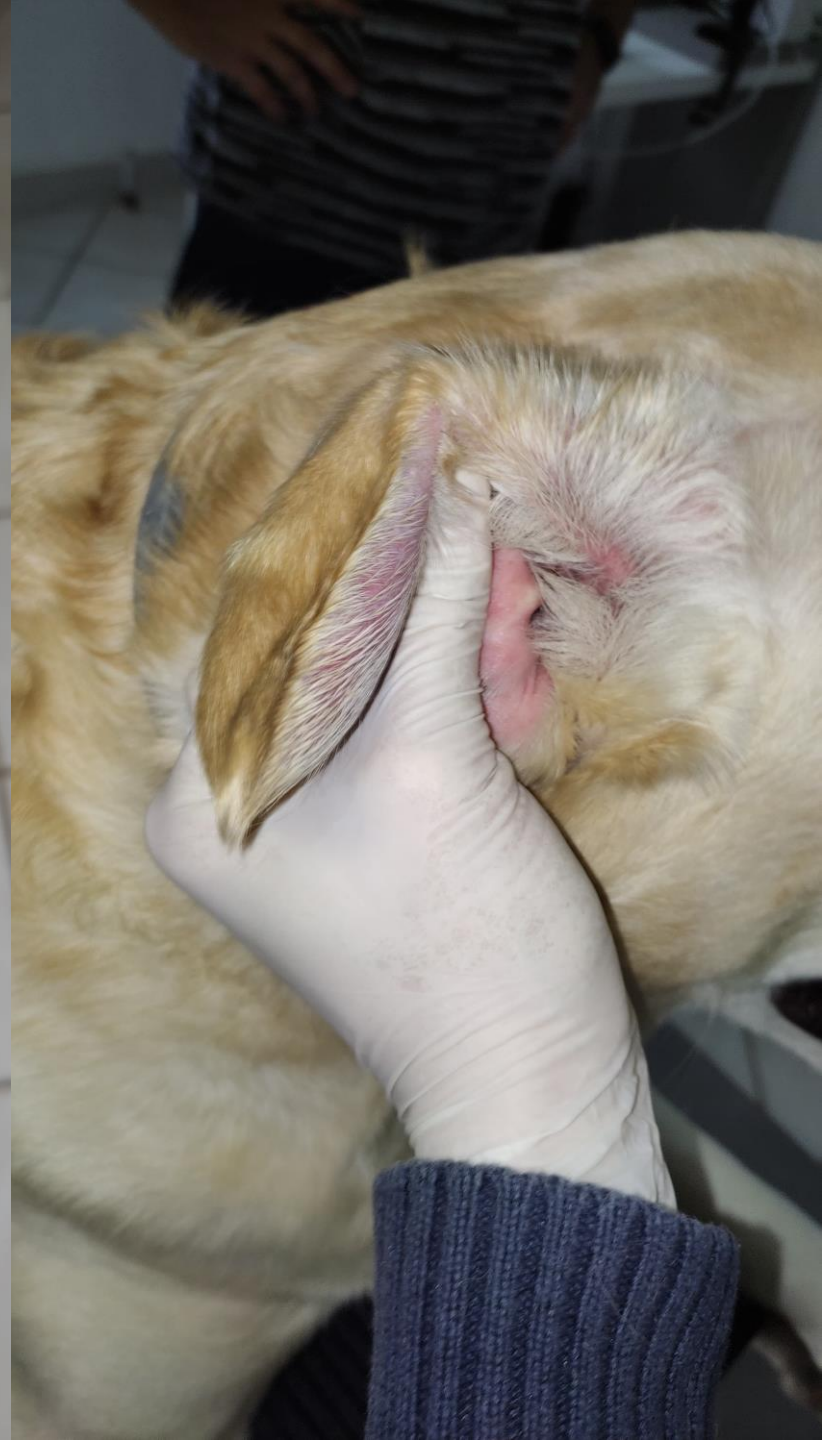

DERMATOVET
CURSOS

FELIPE CUNHA
Medicina Veterinária Dermatológica

DERMATOVET
CURSOS

FELIPE CUNHA
Medicina Veterinária Dermatológica

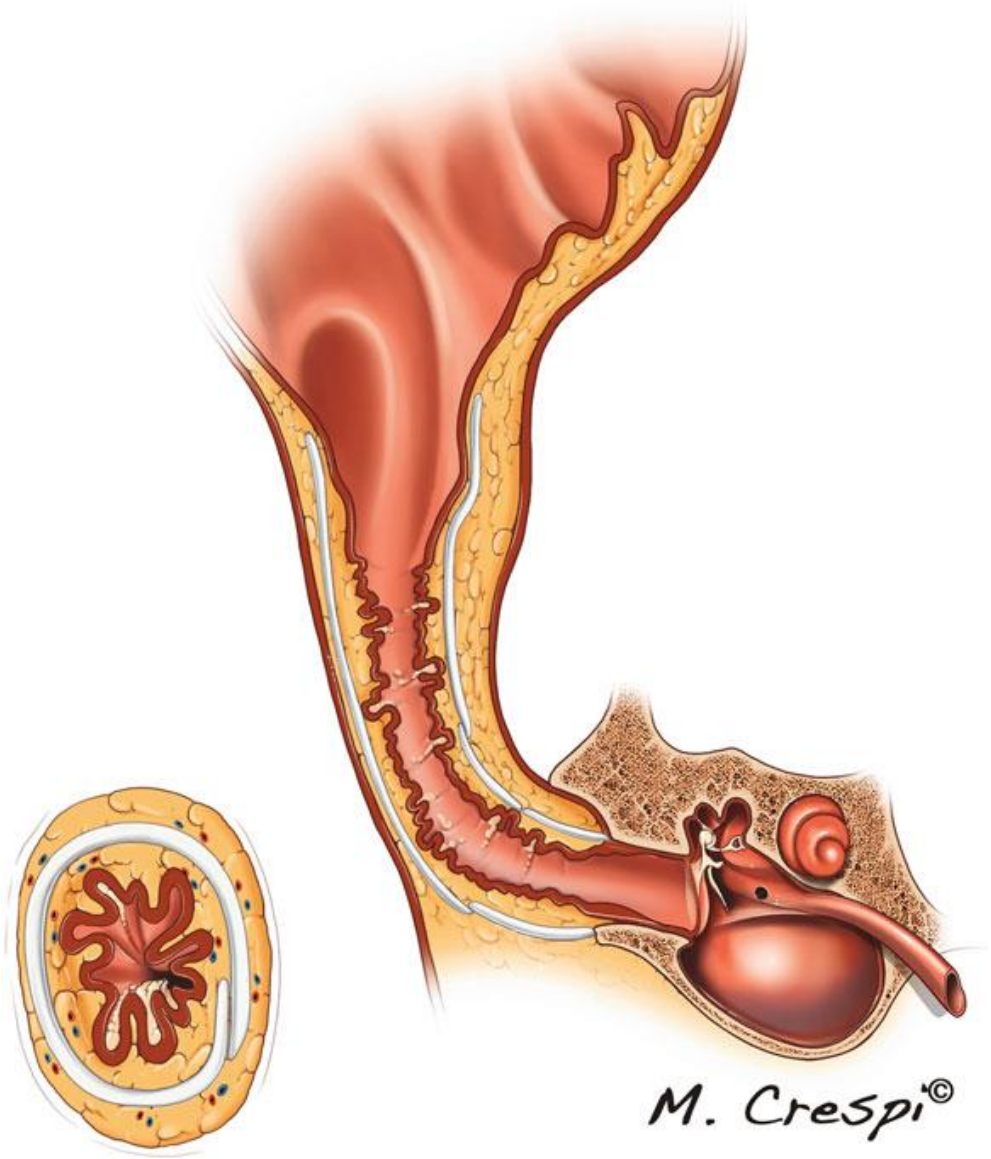

Imagem: Manual to Veterinary Video-Oto-Endoscopy – Giovanni Ghibaudo (Springer, 2010)

DERMATOVET
CURSOS

FELIPE CUNHA
Medicina Veterinária Dermatológica

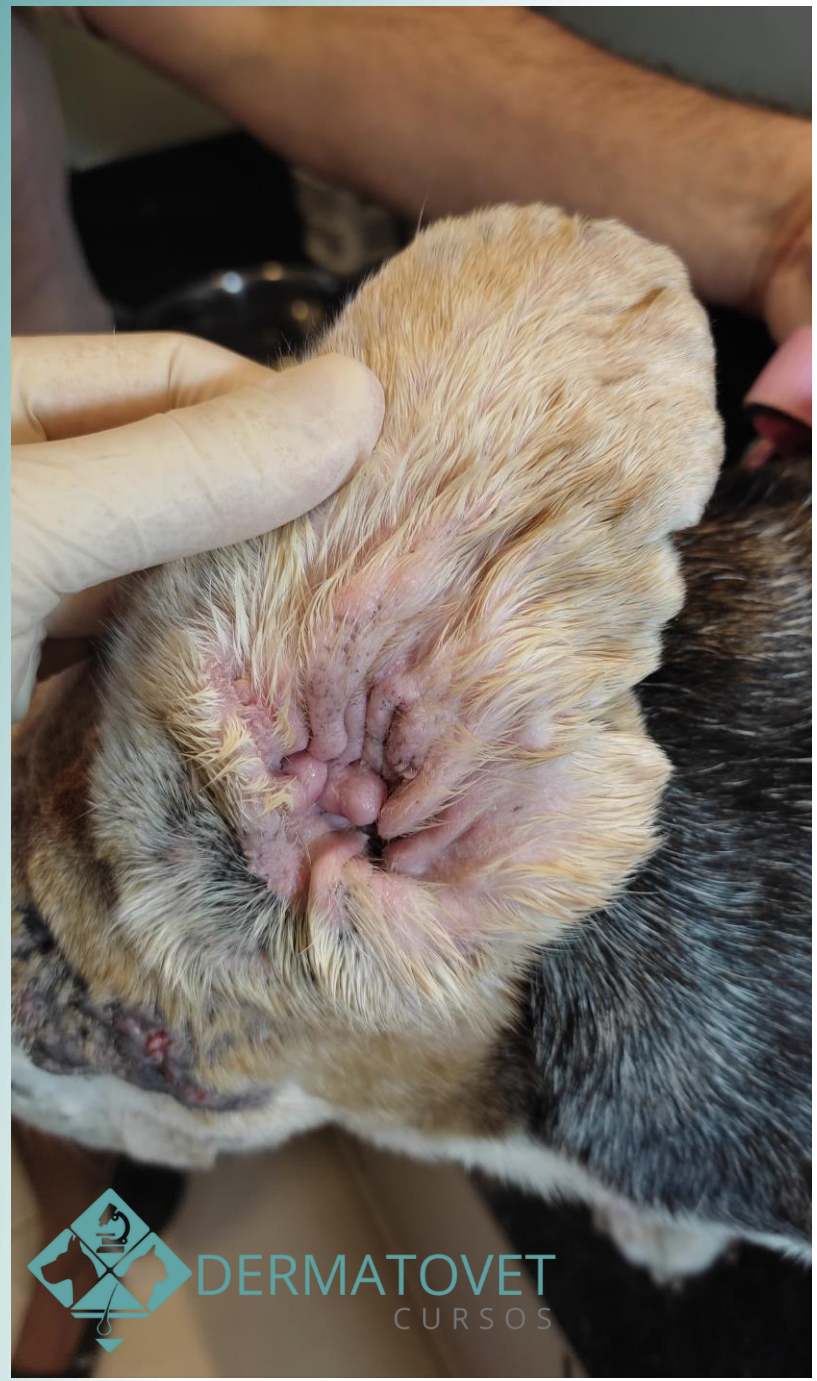
DERMATOVET
CURSOS

FELIPE CUNHA
Medicina Veterinária Dermatológica

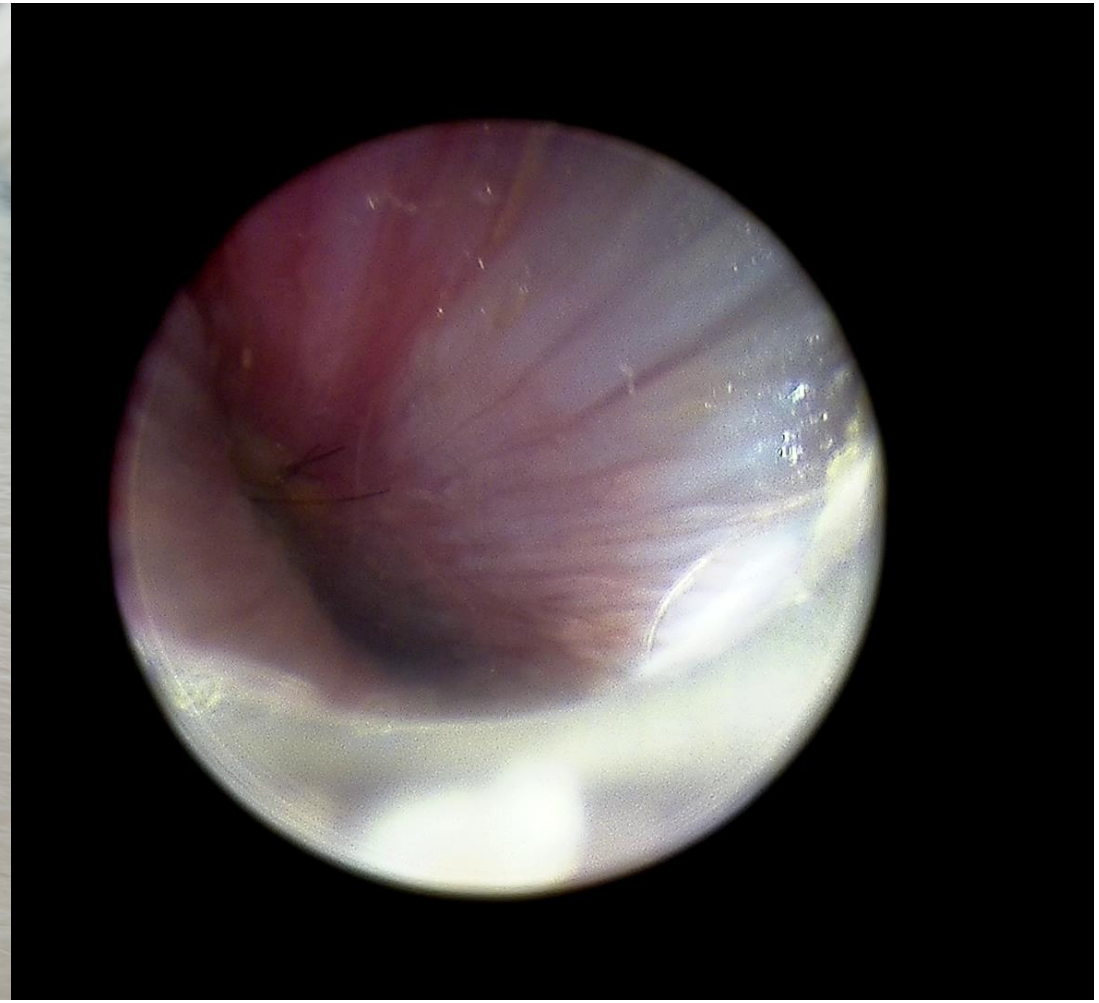

DERMATOVET
CURSOS

FELIPE CUNHA
Medicina Veterinária Dermatológica

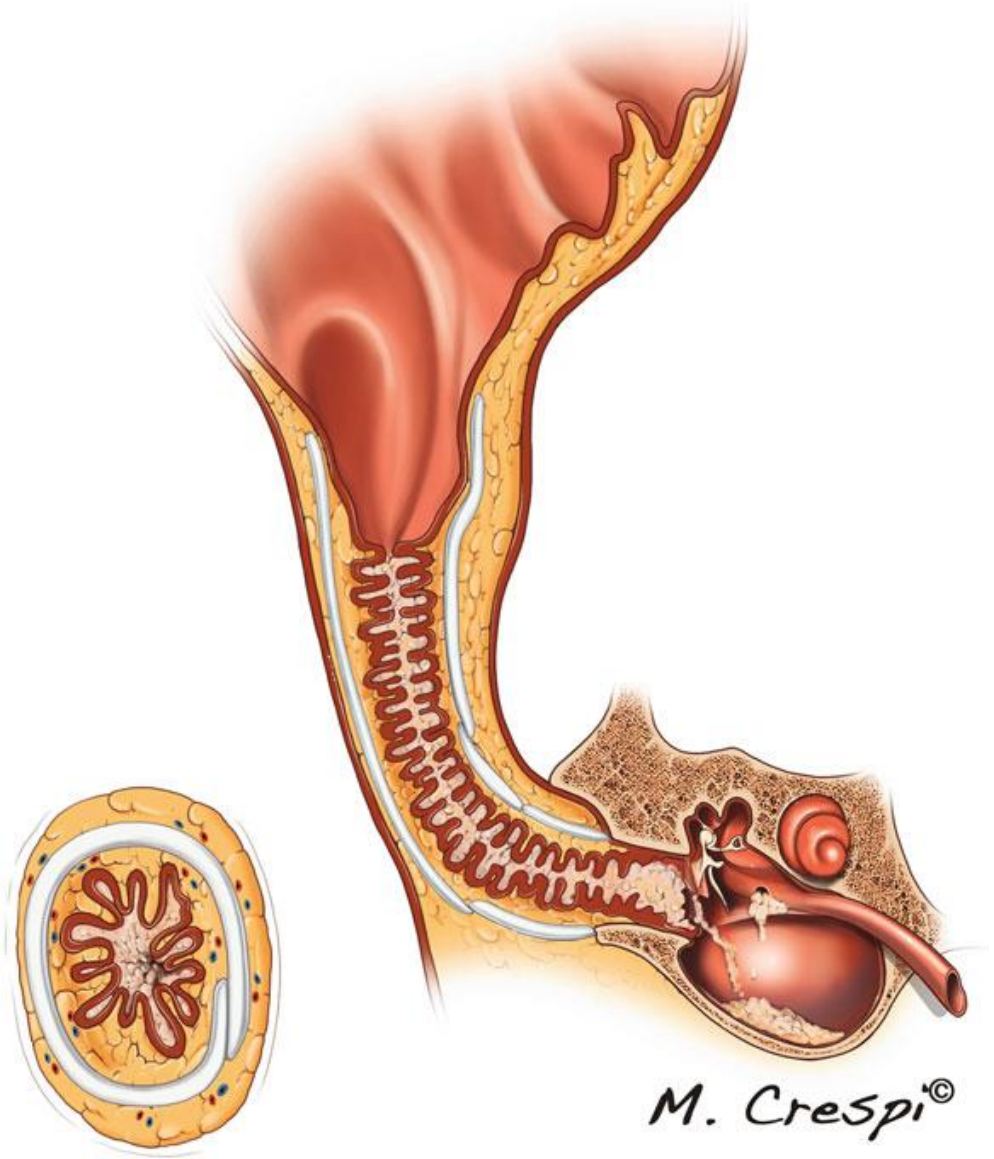

Imagem: Manual to Veterinary Video-Oto-Endoscopy – Giovanni Ghibaudo (Springer, 2010)

DERMATOVET CURSOS

FELIPE CUNHA
Medicina Veterinária Dermatológica

Orelha cronicamente alterada

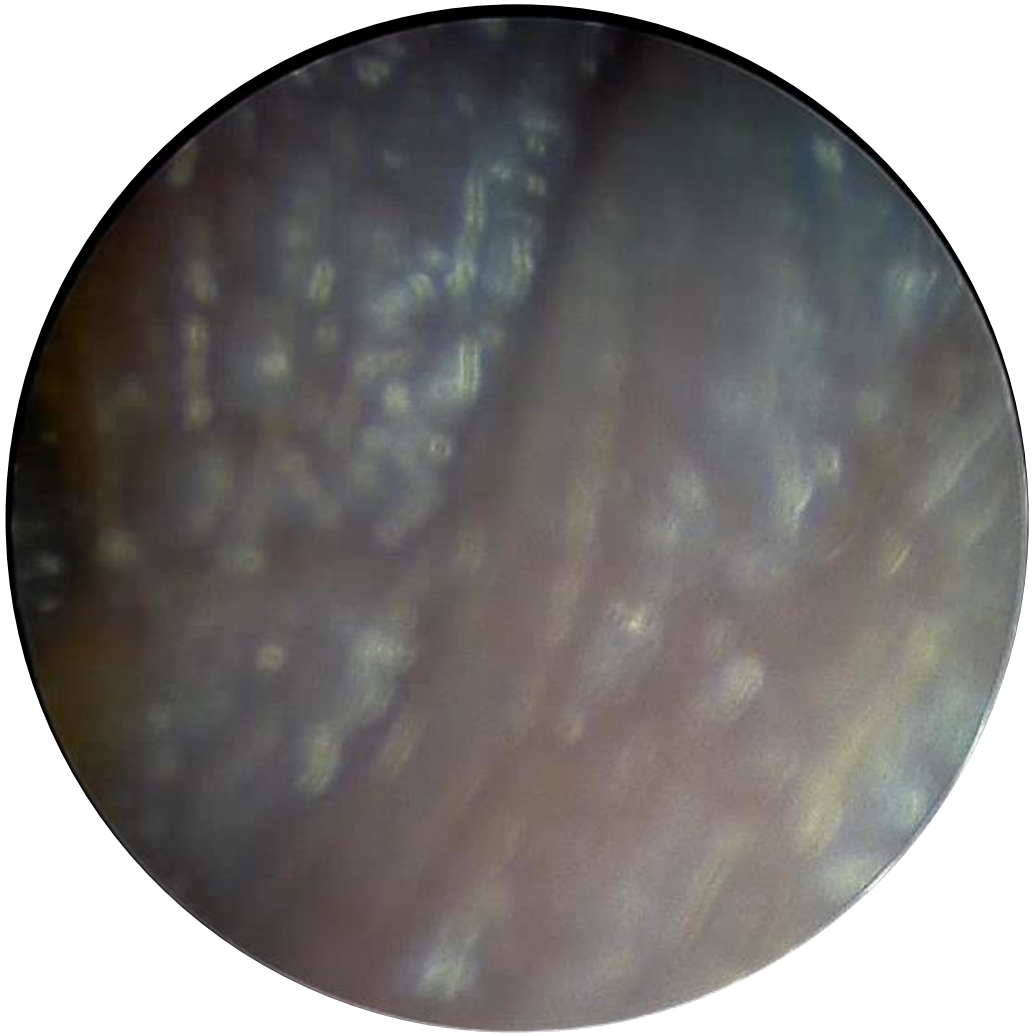

DERMATOVET CURSOS

FELIPE CUNHA
Medicina Veterinária Dermatológica

Acervo Prof. Dra. Renata Novais Mencalha

Alterações crônicas x otite purulenta

DERMATOVET CURSOS

FELIPE CUNHA
Medicina Veterinária Dermatológica

DERMATOVET
CURSOS

FELIPE CUNHA
Medicina Veterinária Dermatológica

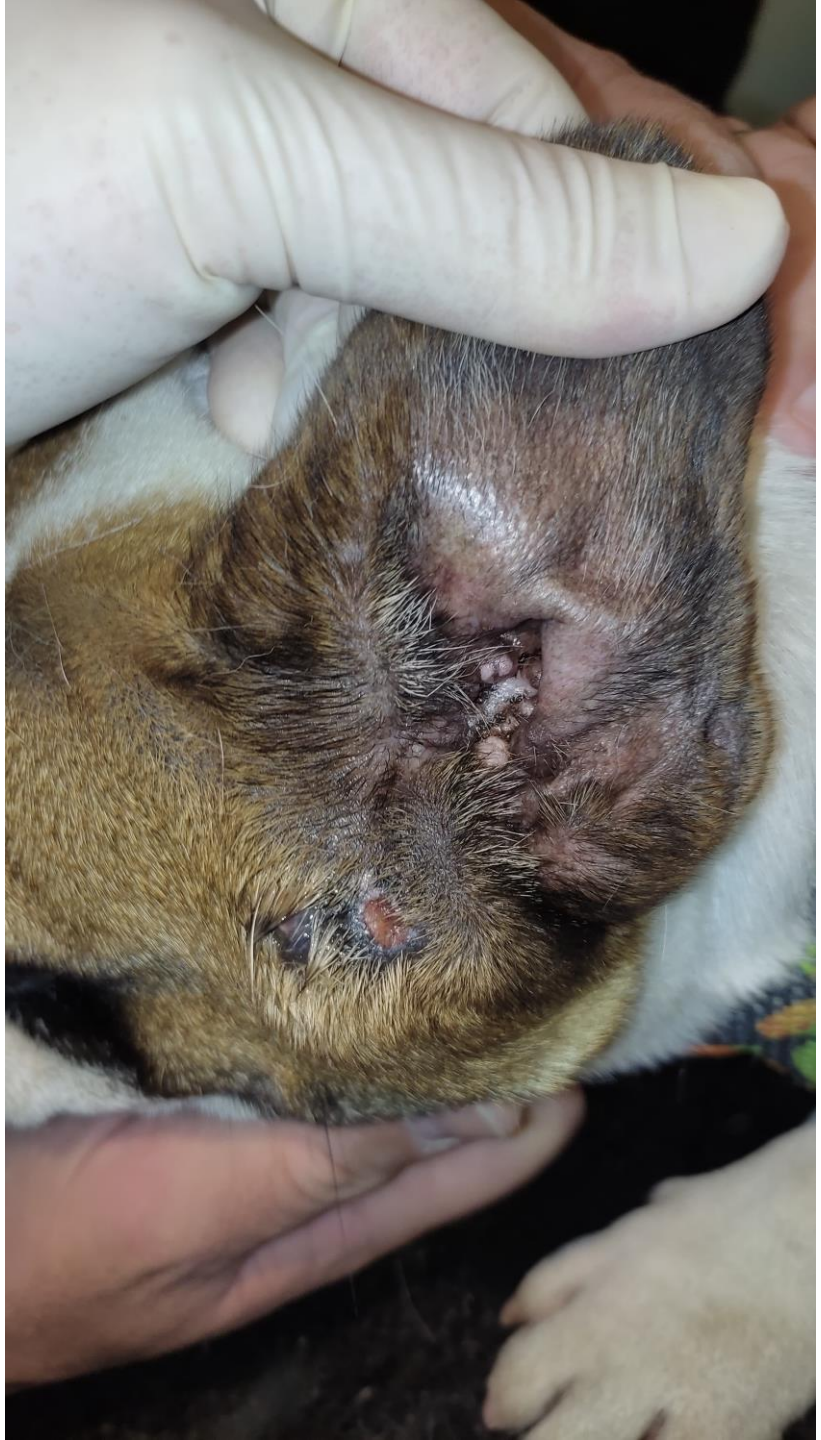

DERMATOVET
CURSOS

FELIPE CUNHA
Medicina Veterinária Dermatológica

Orelha cronicamente alterada

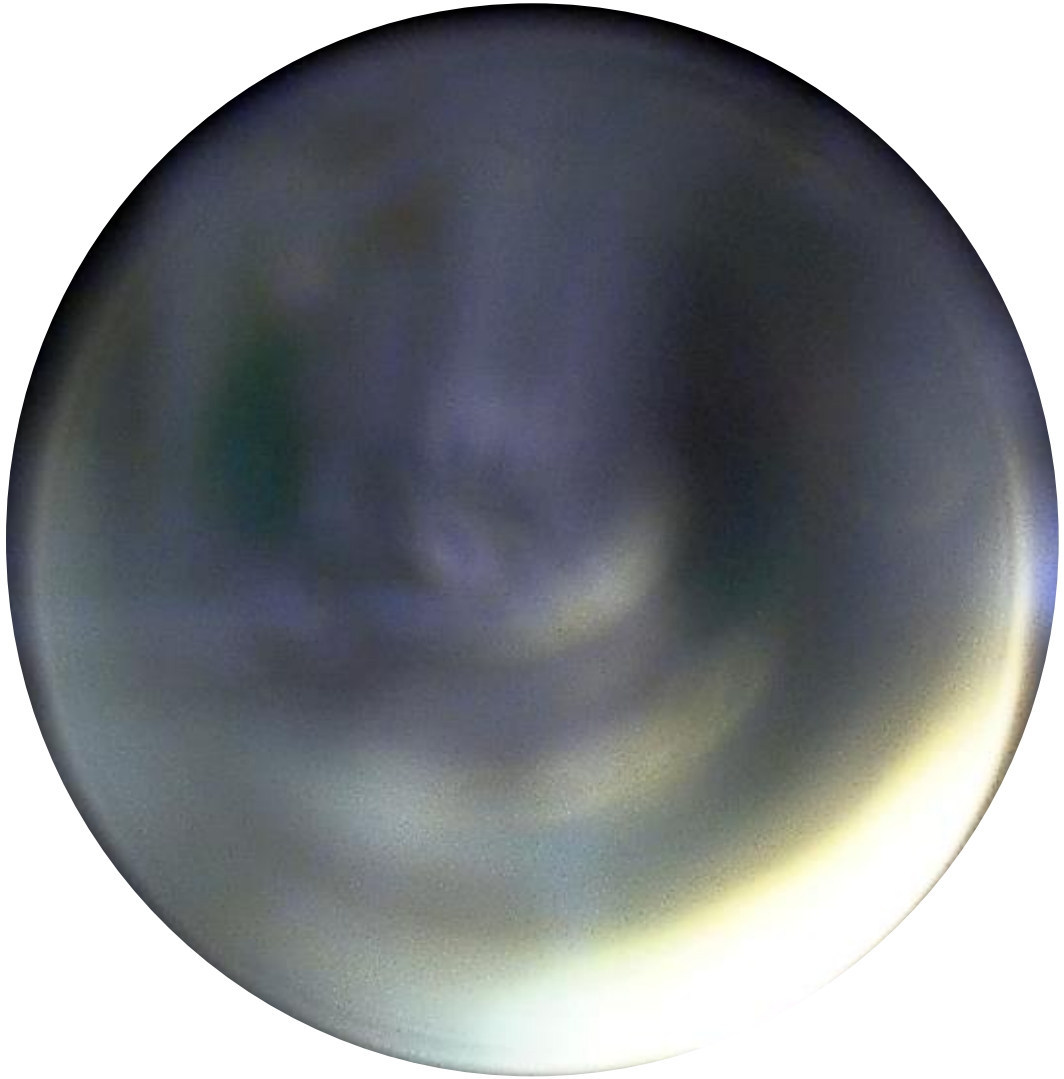

DERMATOVET CURSOS

FELIPE CUNHA
Medicina Veterinária Dermatológica

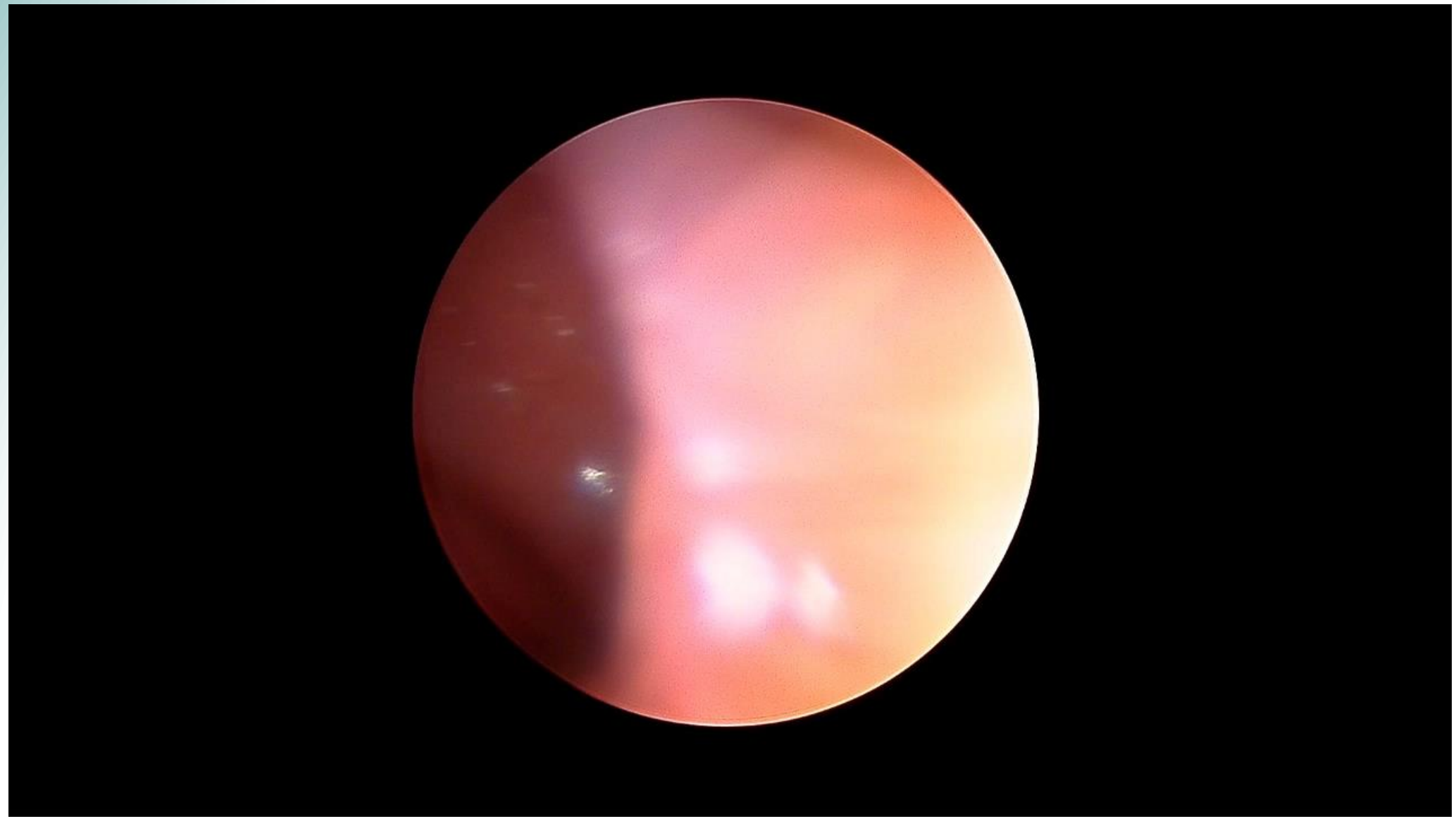

DERMATOVET
CURSOS

FELIPE CUNHA
Medicina Veterinária Dermatológica

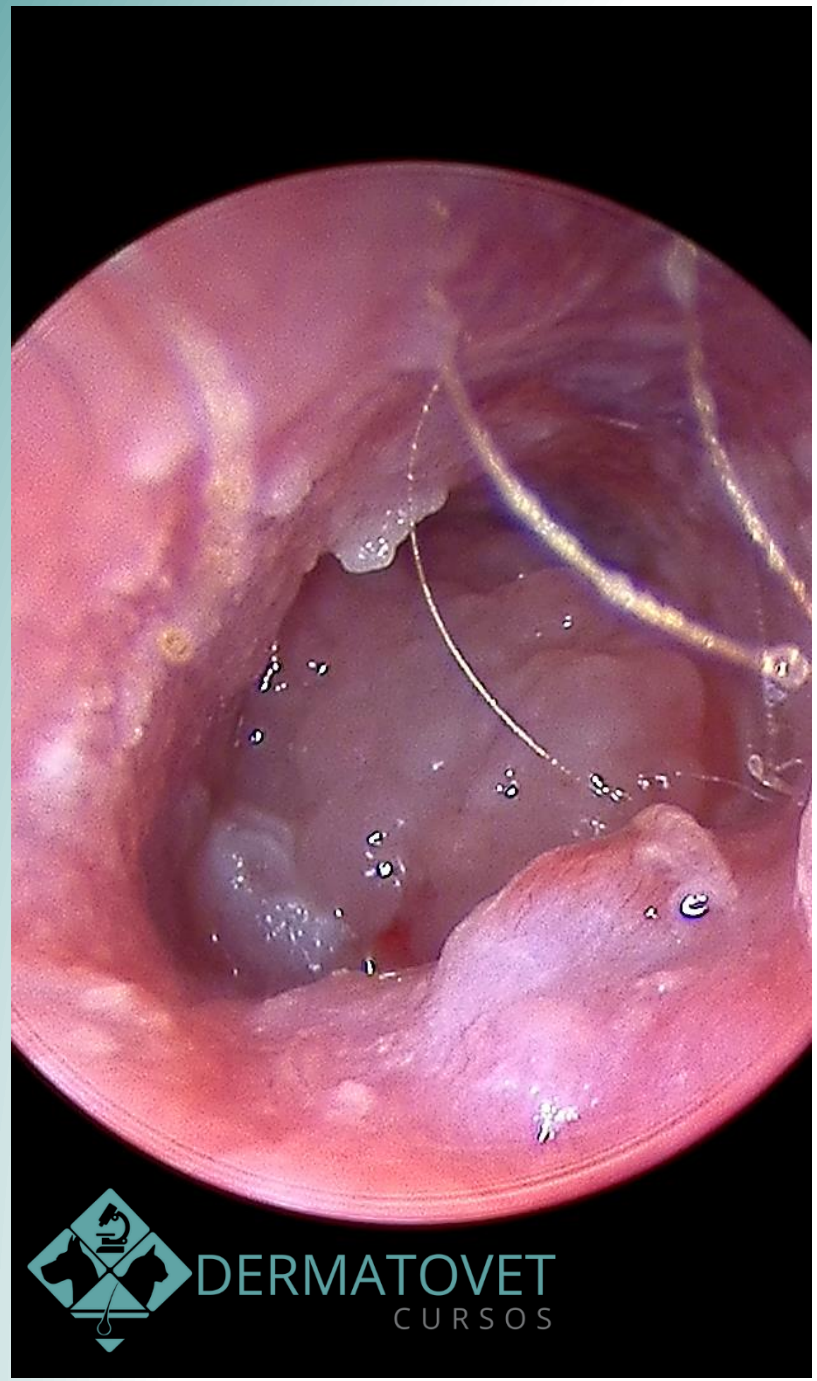
DERMATOVET
CURSOS

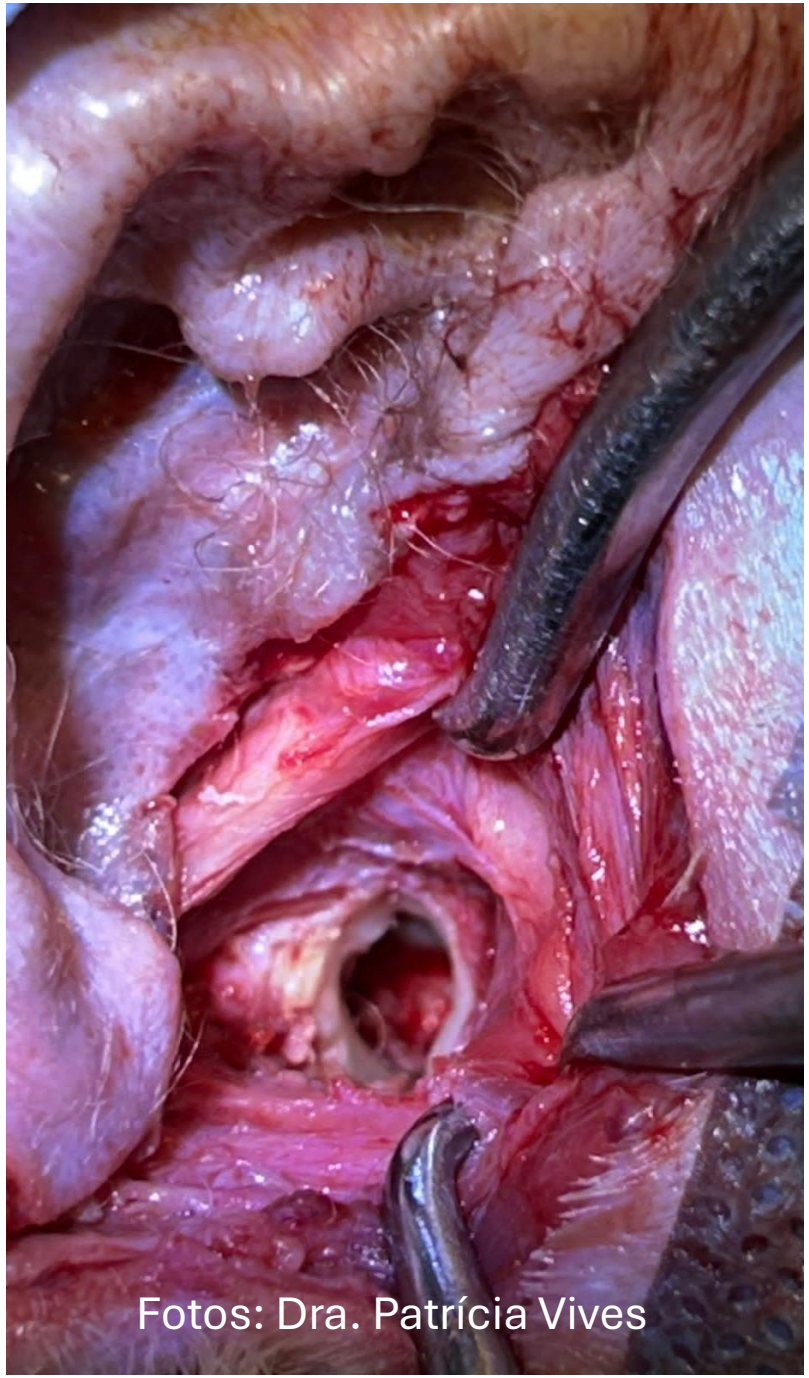
Fotos: Dra. Patrícia Vives

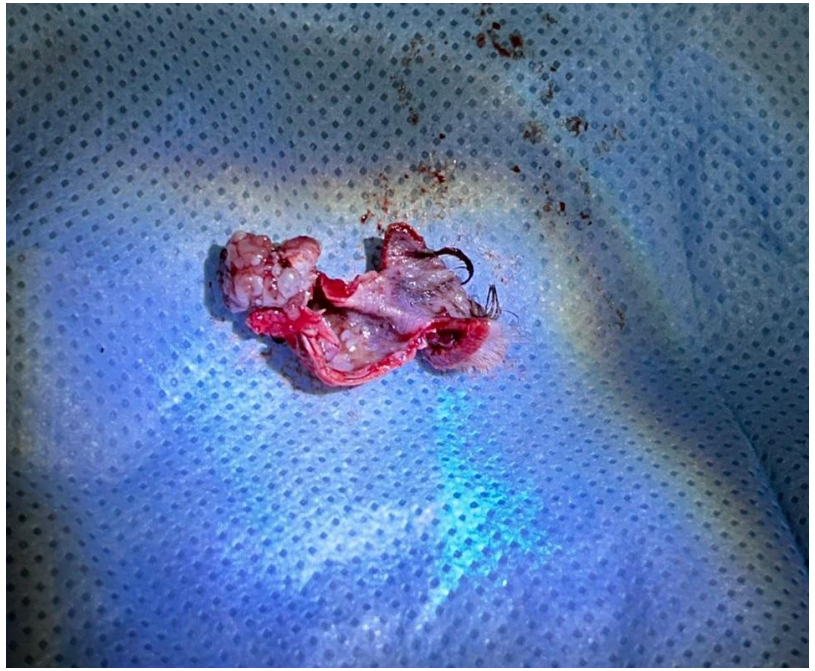

FELIPE CUNHA
Medicina Veterinária Dermatológica

DERMATOVET
CURSOS
FELIPE CUNHA
Medicina Veterinária Dermatológica

A realidade

- Otite que não cura nunca;
- Otológico de estimação;
- Escolha de medicamentos cada vez mais potentes;
- Perda de clientes;
- Frustrações e baixa autoestima;
- Sofrimento dos pacientes;

DERMATOVET CURSOS

FELIPE CUNHA
Medicina Veterinária Dermatológica

E como não deixar chegar neste nível?

Conheça o medicamento antes de medicar

Trate a causa e não apenas a consequência

Diagnostique corretamente

Trate cronicamente doenças crônicas

DERMATOVET CURSOS

FELIPE CUNHA
Medicina Veterinária Dermatológica

Anatomia das orelhas

DERMATOVET CURSOS

FELIPE CUNHA
Medicina Veterinária Dermatológica

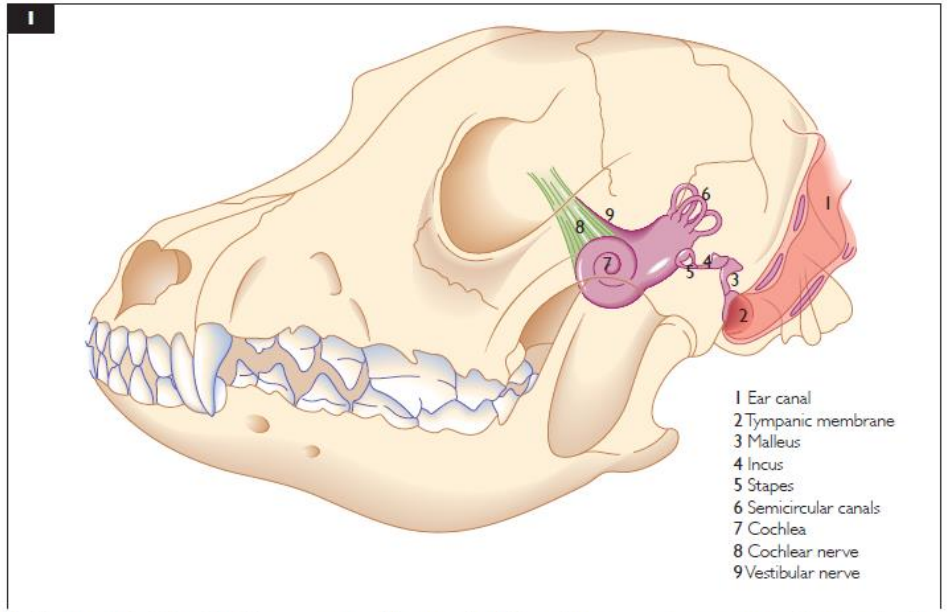

1 The anatomic relationship of the components of the external, middle, and inner ear remains constant in relation to each other and the skull.

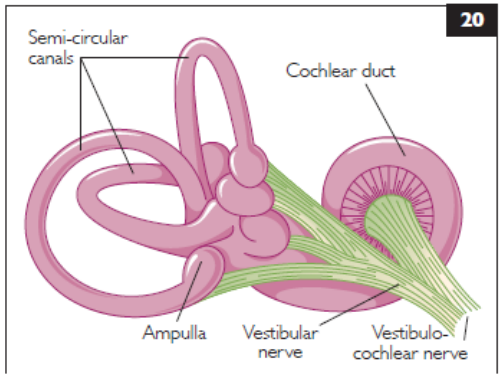

20 Schematic representation of the anatomic relationships between the various components of the middle and inner ear.

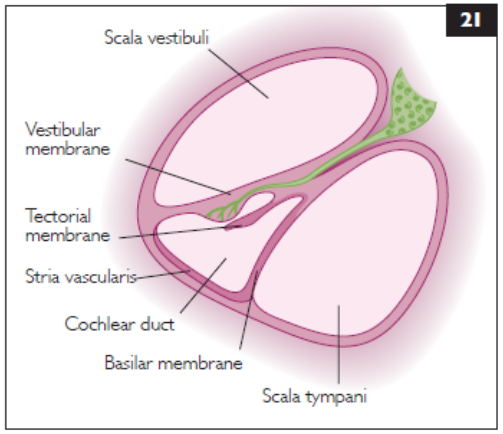

21 Sectional view of one turn of the cochlear duct. (Adapted from Morell RJ, Kim HJ, Hood LJ *et al.* (1998) Mutations in the connexin 26 gene (GJB2) among Ashkenazi Jews with nonsyndromic recessive deafness. *New England Journal of Medicine* **339**, 1500–1505, with permission.)

“A orelha é um órgão vestíbulo coclear”

DERMATOVET CURSOS

FELIPE CUNHA
Medicina Veterinária Dermatológica

Orelha humana

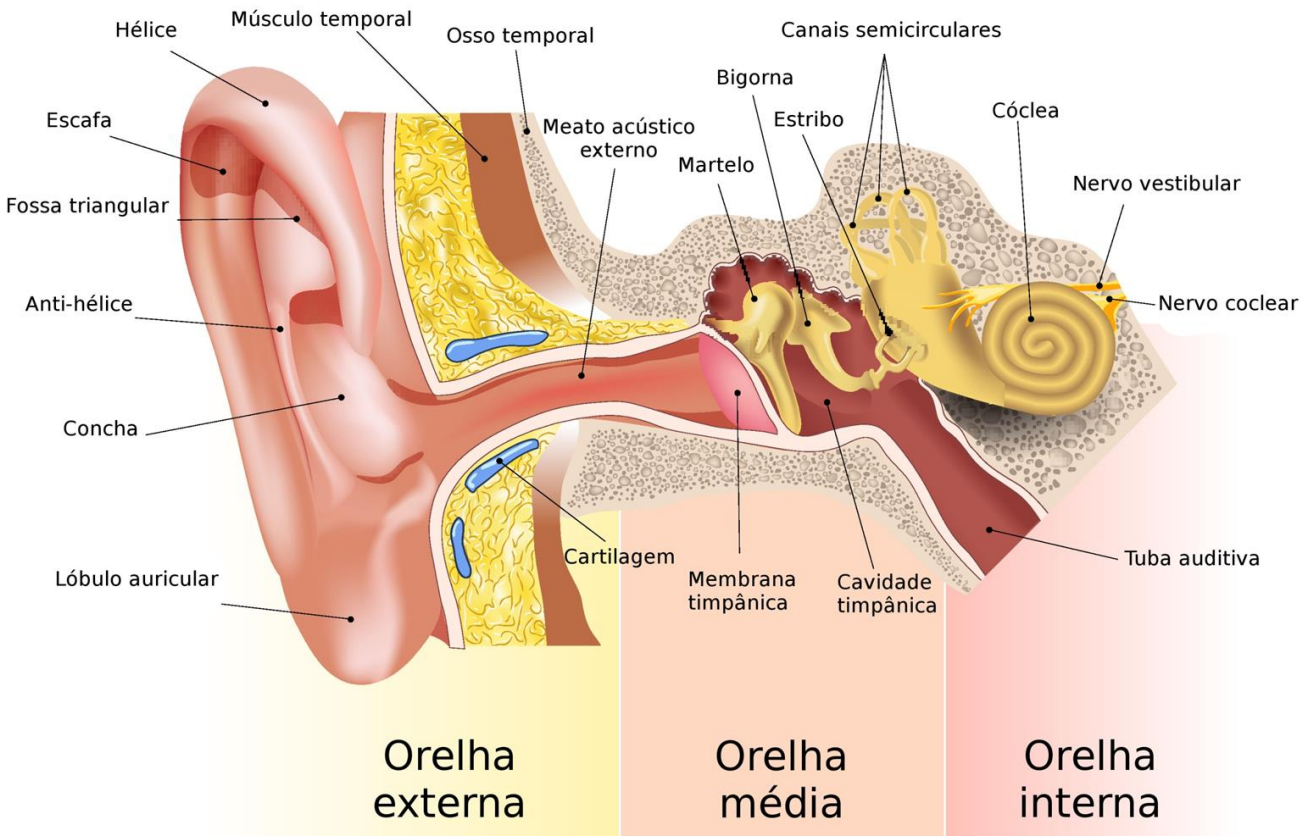

DERMATOVET CURSOS

FELIPE CUNHA
Medicina Veterinária Dermatológica



DERMATOVET
CURSOS

FELIPE CUNHA
Medicina Veterinária Dermatológica

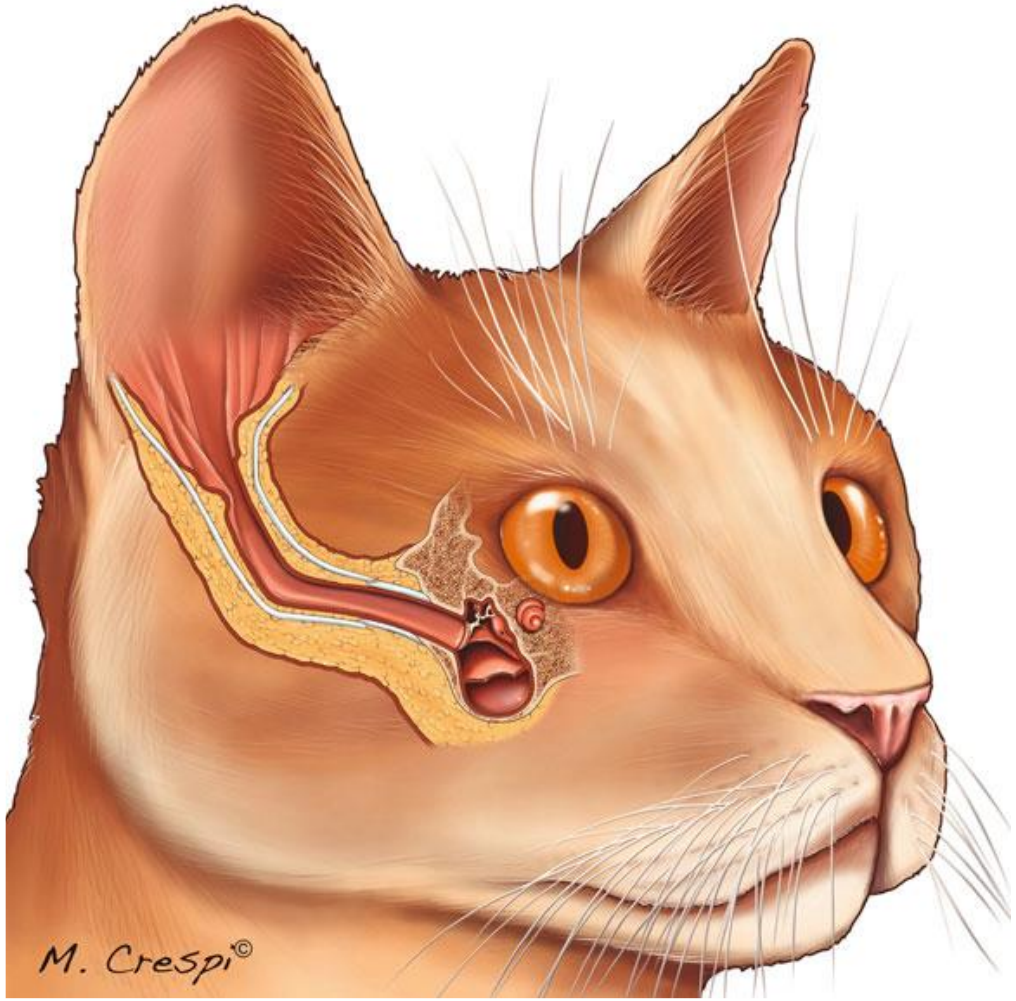

Imagens: Manual to Veterinary Video-Oto-Endoscopy – Giovanni Ghibaudo (Springer, 2010)

DERMATOVET
CURSOS

FELIPE CUNHA
Medicina Veterinária Dermatológica

Histopatologia

- Epiderme e derme

- Epitélio cornificado estratificado
- + folículos pilosos e glândulas sebáceas
- + glândulas ceruminosas (apócrinas)

- Cartilagem auricular

- Algumas raças possuem mais pelos do que outras

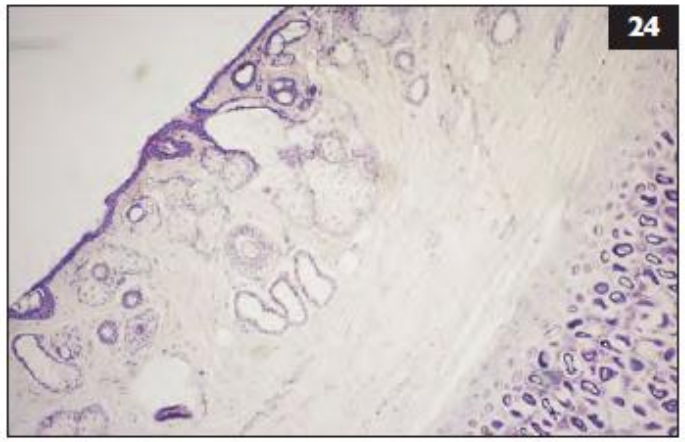

24 Photomicrograph of a section of normal canine external ear canal. Note the thin epidermis, the sparse hair follicles, sebaceous glands and ceruminous glands, and the underlying auricular cartilage.

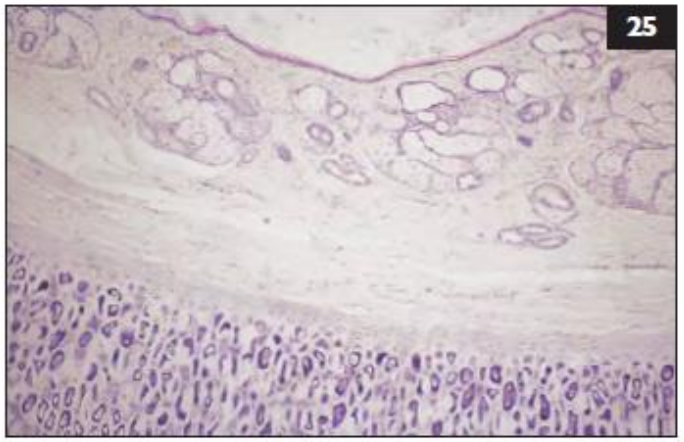

25 Photomicrograph of a section of normal feline external ear canal. Note the thin epidermis, the sparse hair follicles, sebaceous glands and ceruminous glands, and the underlying auricular cartilage.

Imagens: Ear Diseases of the Dog and Cat - Harvey, Harari, Deluche (2001 Manson Publishing Ltd).

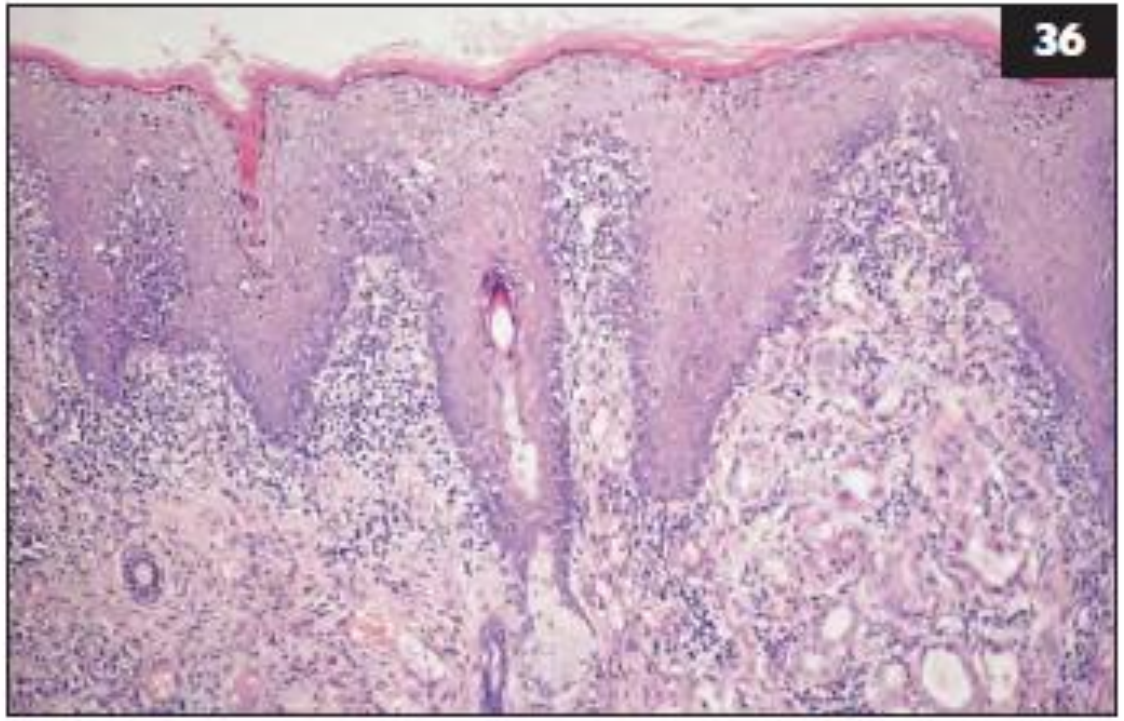

36 Photomicrograph of a section of canine external ear canal exhibiting epidermal hyperplasia, a thickened stratum corneum, and a moderate dermal inflammatory infiltrate.

Imagens: Ear Diseases of the Dog and Cat - Harvey, Harari, Deluche (2001 Manson Publishing Ltd).

- Hiperplasia da epiderme
- Estrato córneo engrossado
- Infiltrado inflamatório moderado

Canal auditivo cronicamente inflamado

Dilatação de glândulas apócrinas

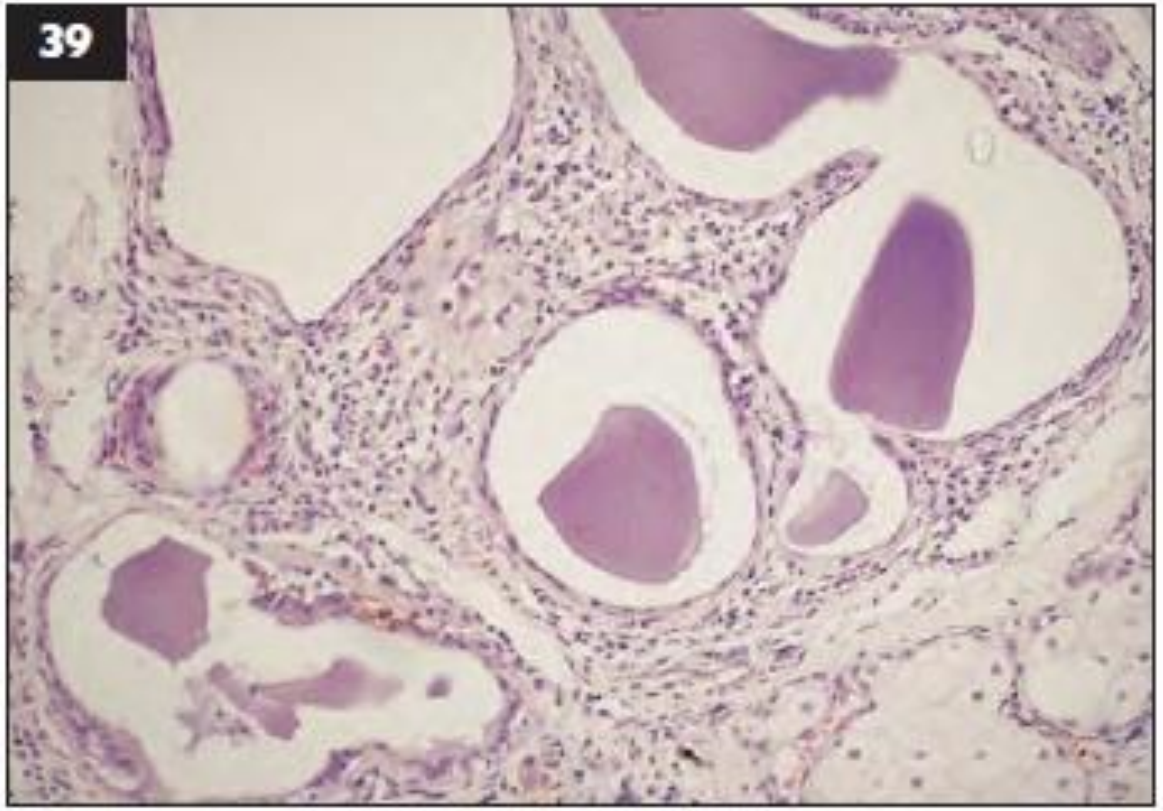

39 Photomicrograph of a section from a chronically inflamed canine external ear canal which has moderate dilation of the apocrine glands.

Imagem: Ear Diseases of the Dog and Cat - Harvey, Harari, Deluche (2001 Manson Publishing Ltd).

DERMATOVET CURSOS

FELIPE CUNHA
Medicina Veterinária Dermatológica

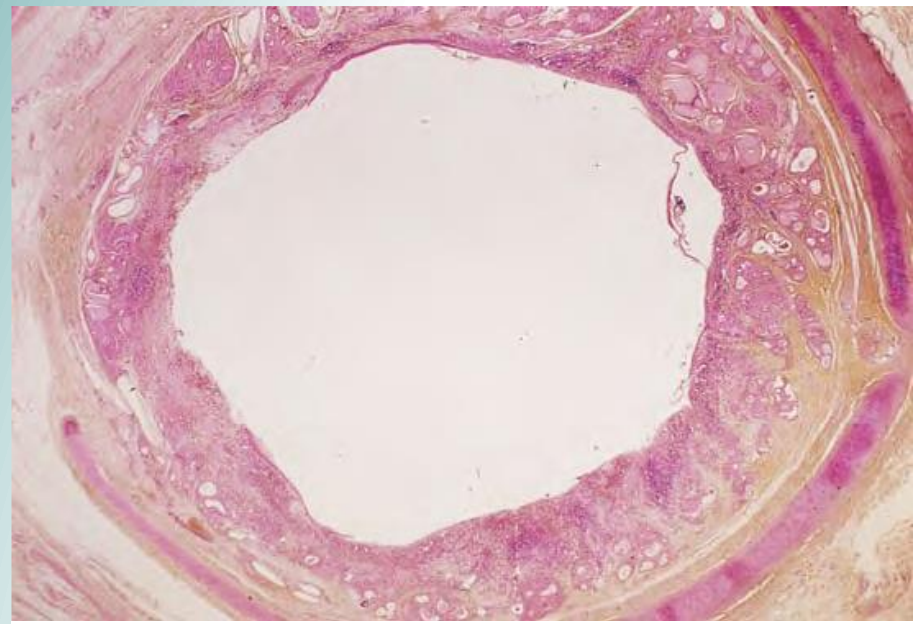

42 Photomicrograph of a cross-section of an inflamed external ear canal. There is thickening of the soft tissue within the confines of the cartilage, resulting in reduced luminal cross-section.

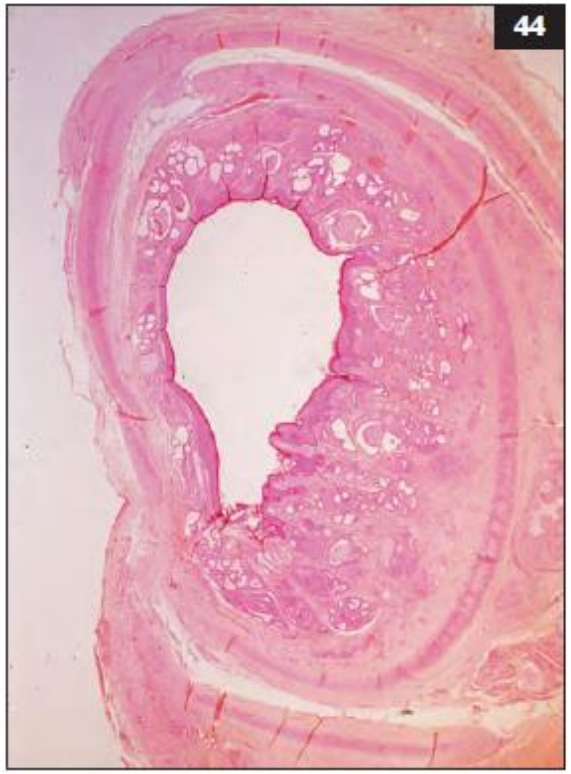

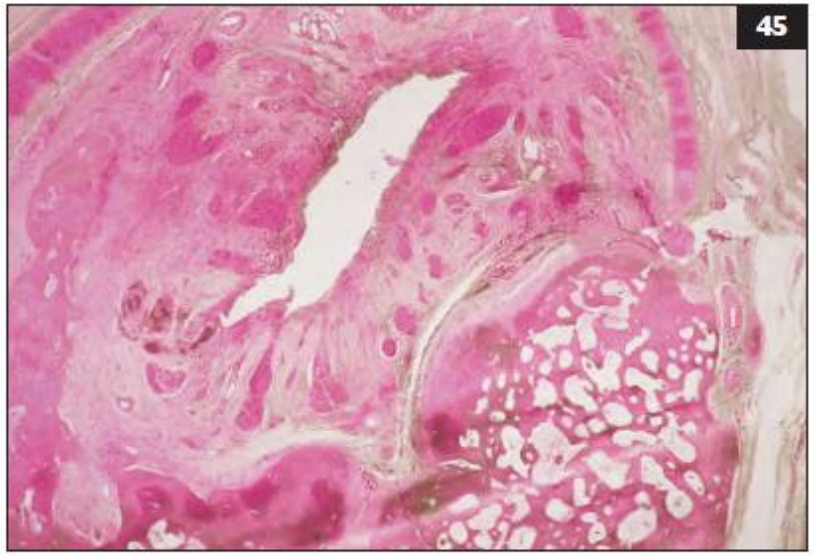

44, 45 Photomicrographs of two chronically inflamed canine external ear canals. Note the almost complete loss of lumen.

Imagens: Ear Diseases of the Dog and Cat - Harvey, Harari, Deluche (2001 Manson Publishing Ltd).

Anatomia

Orelha externa: Pavilhão auricular, canal vertical e horizontal, parte externa da membrana timpânica

Orelha média: parte medial da MT, cavidade timpânica, bula, ossículos auditivos e tuba auditiva.

Orelha interna: cóclea, vestíbulo e canais semicirculares

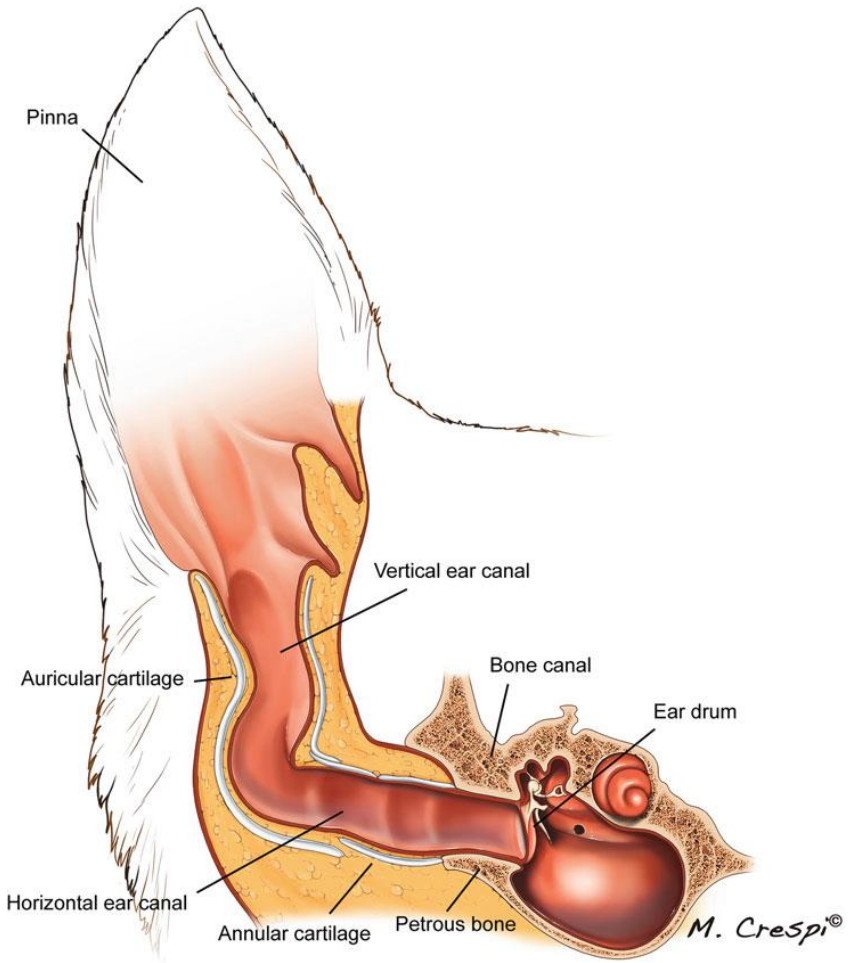

Imagens: Manual to Veterinary Video-Oto-Endoscopy – Giovanni Ghibaudo (Springer, 2010)

DERMATOVET CURSOS

FELIPE CUNHA
Medicina Veterinária Dermatológica

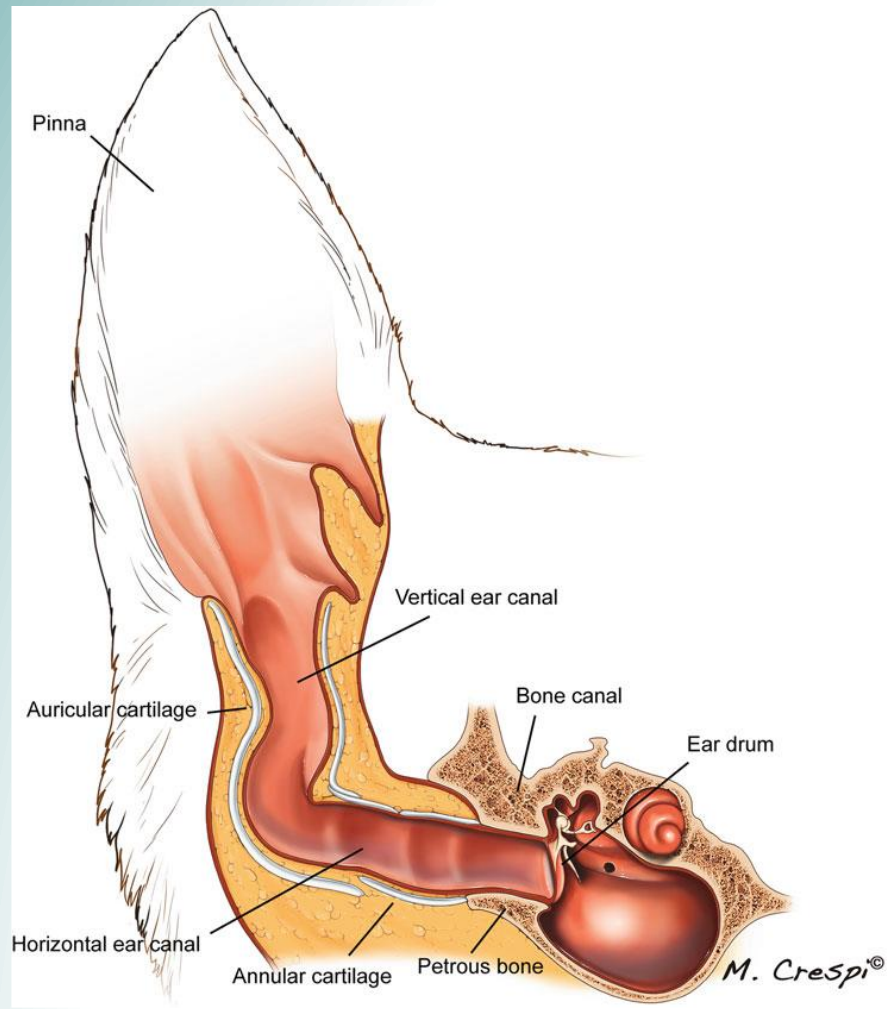

Imagem: Manual to Veterinary Video-Oto-Endoscopy – Giovanni Ghibaudo (Springer, 2010)

Anatomia

Comprimento do canal auditivo: 2,2 a 5,7cm

Tuba auditiva: Se estende da nasofaringe até a porção rostral da cavidade timpânica.

- Função: equalizar a pressão dos dois lados da MT.

Tº: 38,2 a 38,4

pH: 6,1 (machos) e 6,2 (fêmeas)

Umidade: 88,5%

DERMATOVET CURSOS

FELIPE CUNHA Medicina Veterinária Dermatológica

Imagens: Manual to Veterinary Video-Oto-Endoscopy – Giovanni Ghibaudo (Springer, 2010)

animals

MDPI

Review

Dermatological Problems of Brachycephalic Dogs

Stefan Hobi [1,*], Vanessa R. Barrs [1,2] and Paweł M. Bęczkowski [1]

O diâmetro do canal auditivo horizontal (medido por TC)

2,5 mm bulldogs franceses

2,6 mm pugs

5,0 mm cães controle não braquicefálicos

No exame otoscópico, **a membrana timpânica só pôde ser visualizada em 3,3% dos cães braquicefálicos** devido à estenose do canal auditivo.

DERMATOVET CURSOS

FELIPE CUNHA
Medicina Veterinária Dermatológica

Imagem: Manual to Veterinary Video-Oto-Endoscopy – Giovanni Ghibaudo (Springer, 2010)

Veterinary Dermatology

Original Article | Open Access

Brachycephaly in French bulldogs and pugs is associated with narrow ear canals

Tanja Töpfer, Claudia Köhler, Sarah Rösch, Gerhard Oechtering

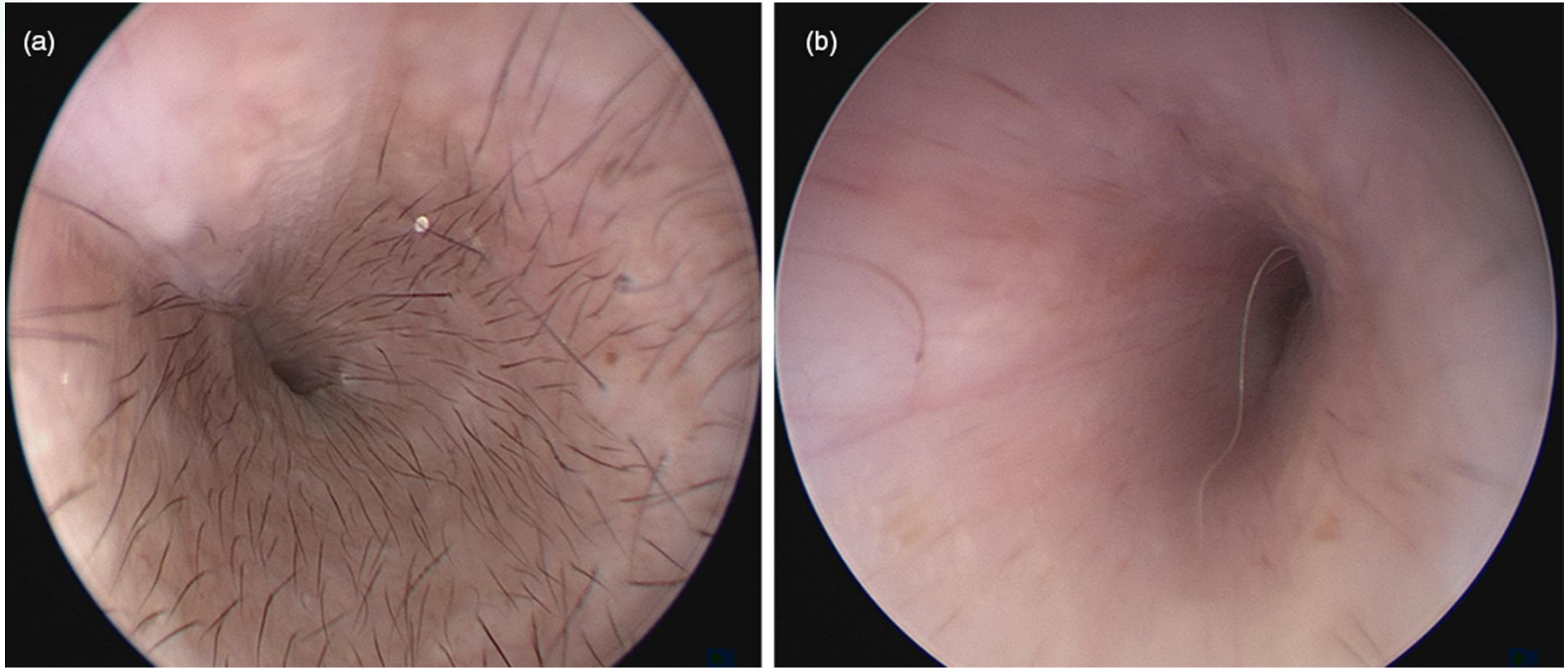

DERMATOVET CURSOS

FELIPE CUNHA
Medicina Veterinária Dermatológica

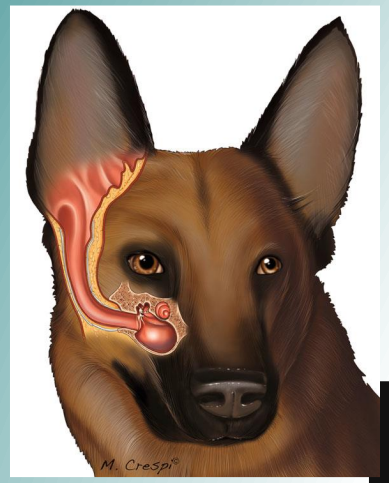

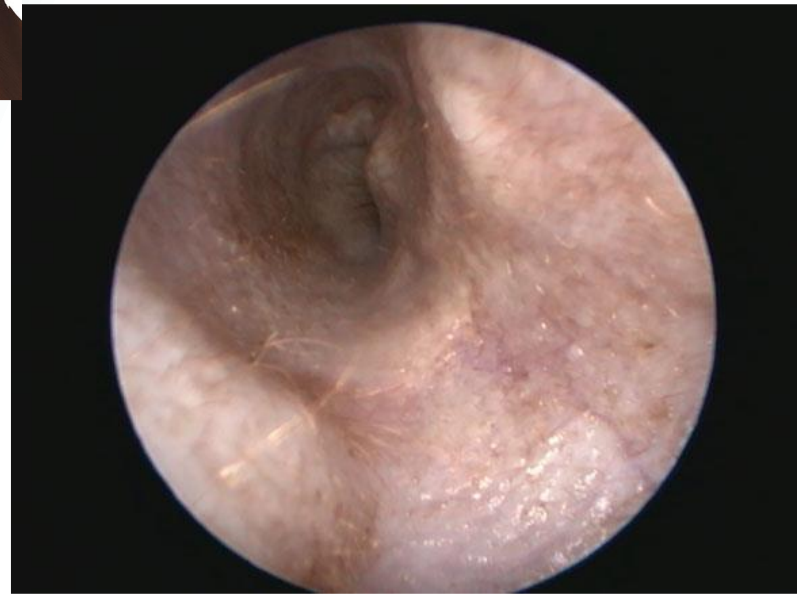

DERMATOVET CURSOS

FELIPE CUNHA
Medicina Veterinária Dermatológica

Imagens: Manual to Veterinary Video-Oto-Endoscopy – Giovanni Ghibaudo (Springer, 2010)

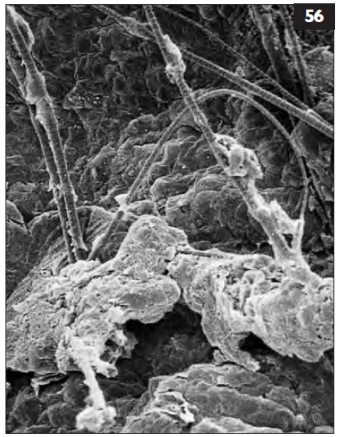

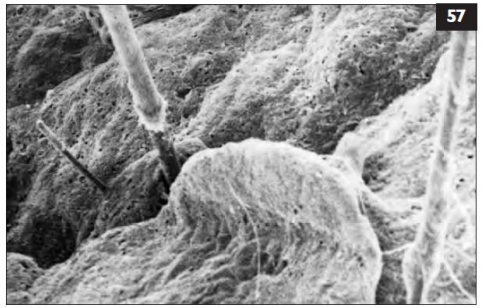

56, 57 Scanning electron micrographs illustrating squames in the process of detaching in a canine ear canal (**56**) and a feline ear canal (**57**). (Electron micrographs produced by the Department of Anatomy, Royal Veterinary College, London, UK.)

Imagens: Ear Diseases of the Dog and Cat - Harvey, Harari, Deluche (2001 Manson Publishing Ltd).

Cerúmen

Secreções das glândulas sebáceas e ceruminosas e restos epiteliais.

Conteúdo altamente lipídico.

Função: proteção do conduto (imobiliza entrada de objetos estranhos); mantem a MT úmida e flexível.

DERMATOVET CURSOS

FELIPE CUNHA
Medicina Veterinária Dermatológica

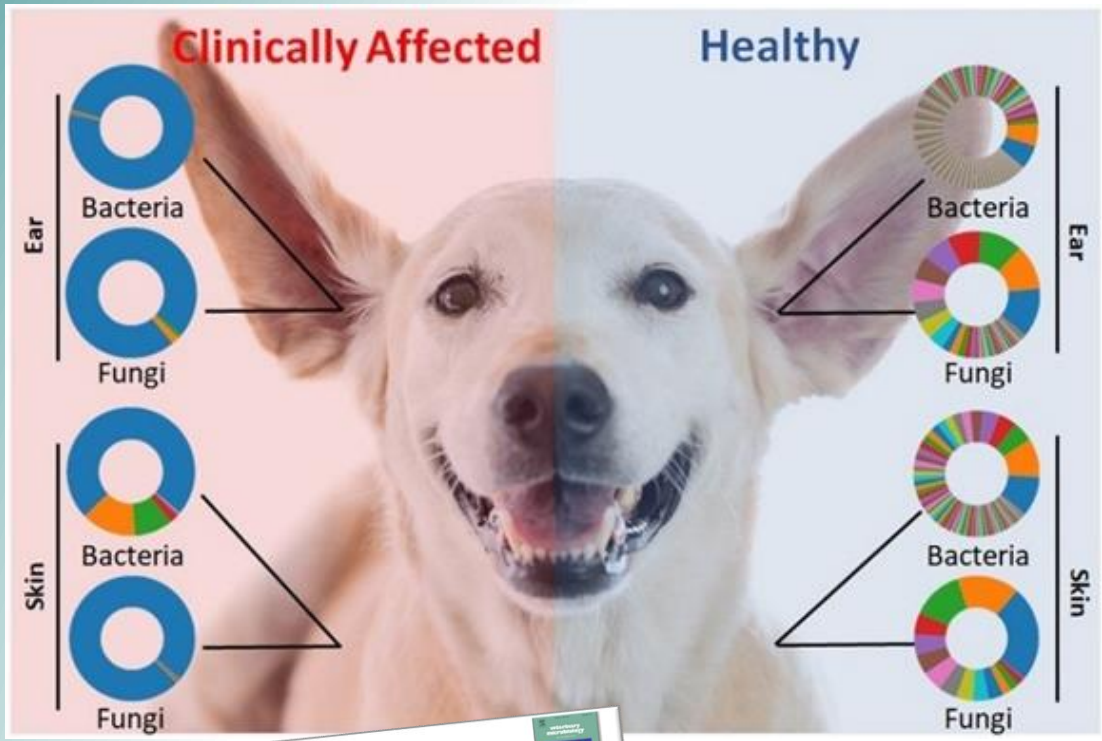

Veterinary Microbiology
Volume 247, August 2020, 108764

ELSEVIER

The canine skin and ear microbiome: A comprehensive survey of pathogens implicated in canine skin and ear infections using a novel next-generation-sequencing-based assay

Shuiquan Tang [a, d], Aishani Prem [a], Joshua Tjokrosurjo [a], Mony Sary [a], Mikayla A. Van Bel [a, b, c, d], Aline Rodrigues-Hoffmann [b], Michael Kavanagh [c], Guangxi Wu [a], Marc E. Van Eden [a, d], Janina A. Krumbeck [a, d]

232 cães saudáveis
257 doentes
7846 bactérias e fungos identificados no total

Microbioma normal da orelha

Cocos (bactérias)

Malassezia spp.

Em pequena quantidade

DERMATOVET CURSOS

FELIPE CUNHA
Medicina Veterinária Dermatológica

Membrana timpânica

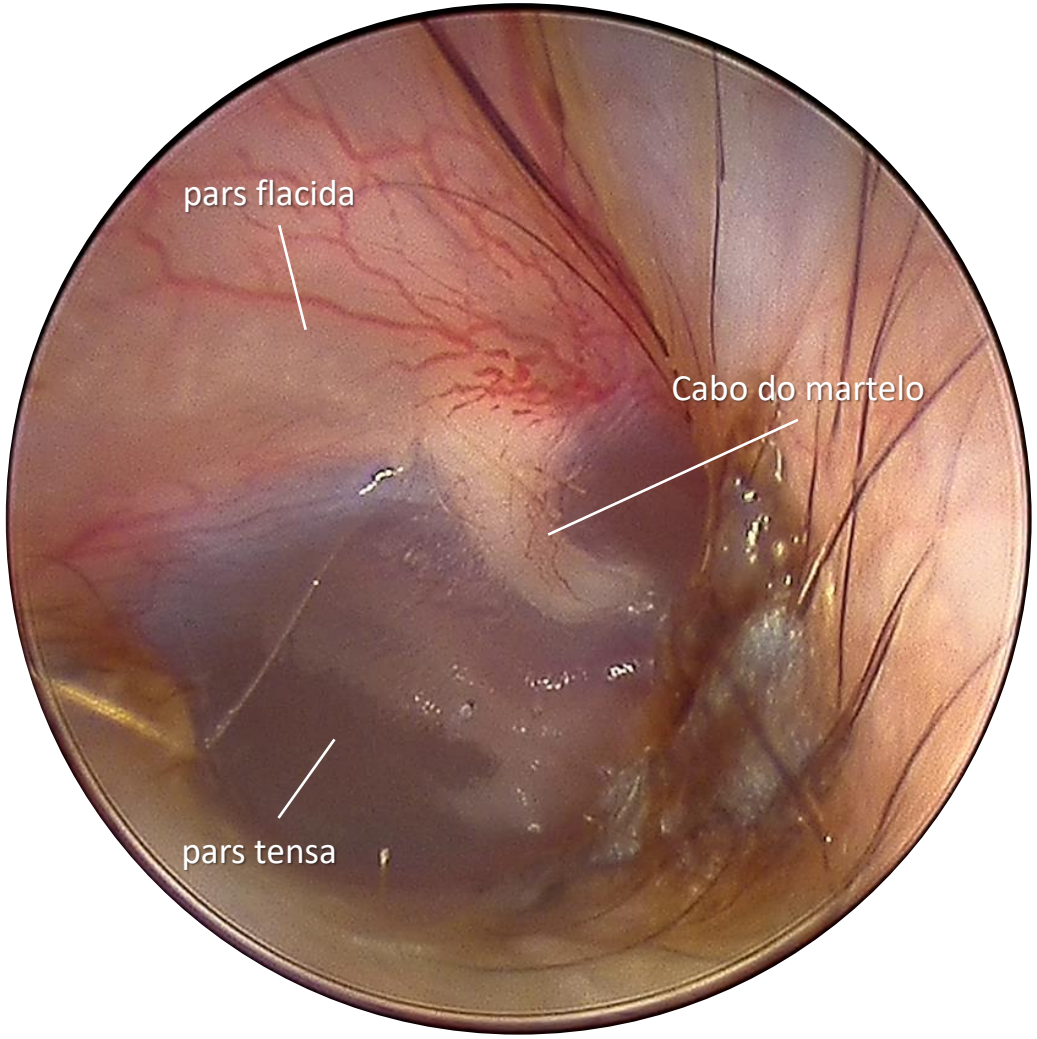

DERMATOVET CURSOS

FELIPE CUNHA
Medicina Veterinária Dermatológica

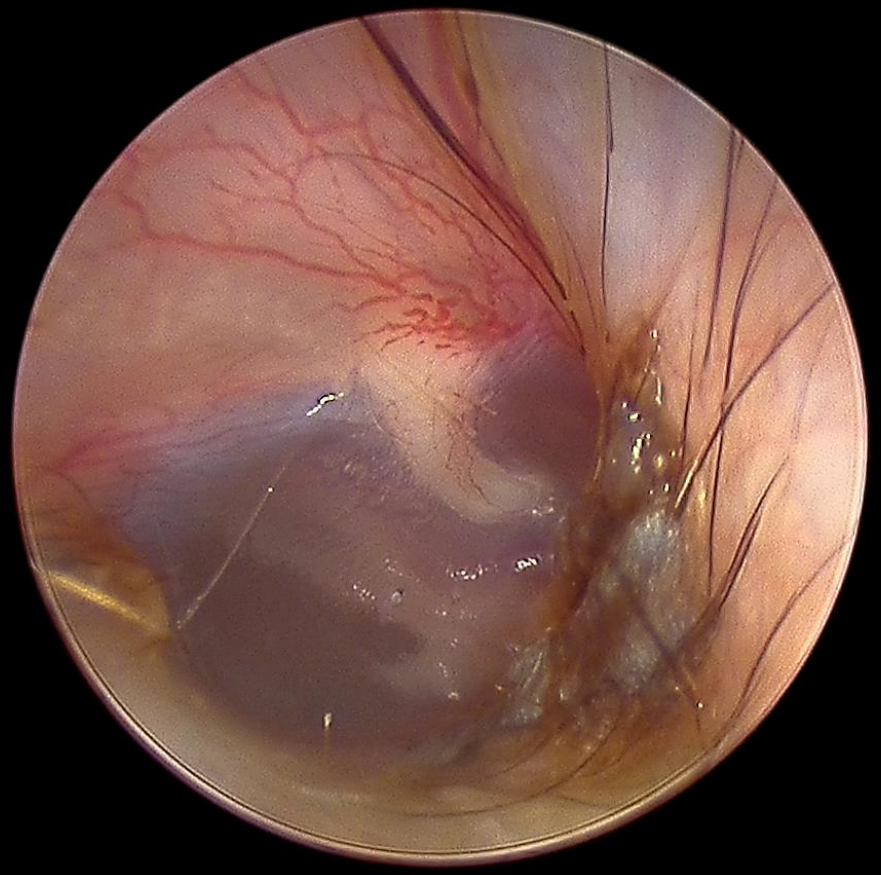

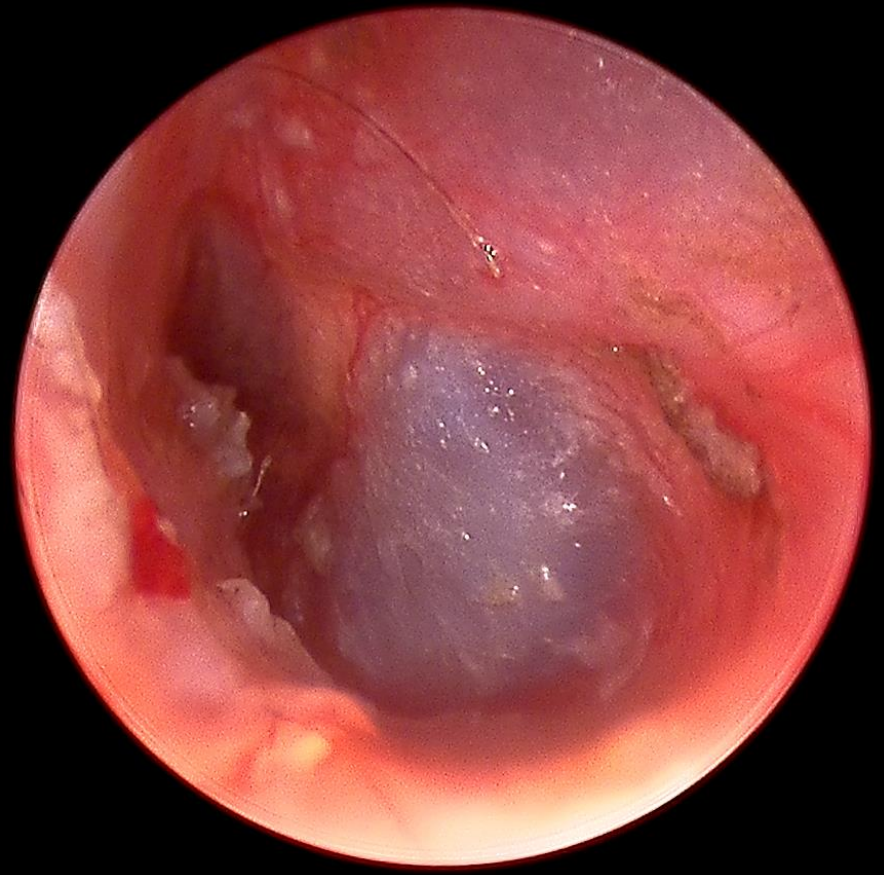

Miringite

DERMATOVET
CURSOS

FELIPE CUNHA
Medicina Veterinária Dermatológica

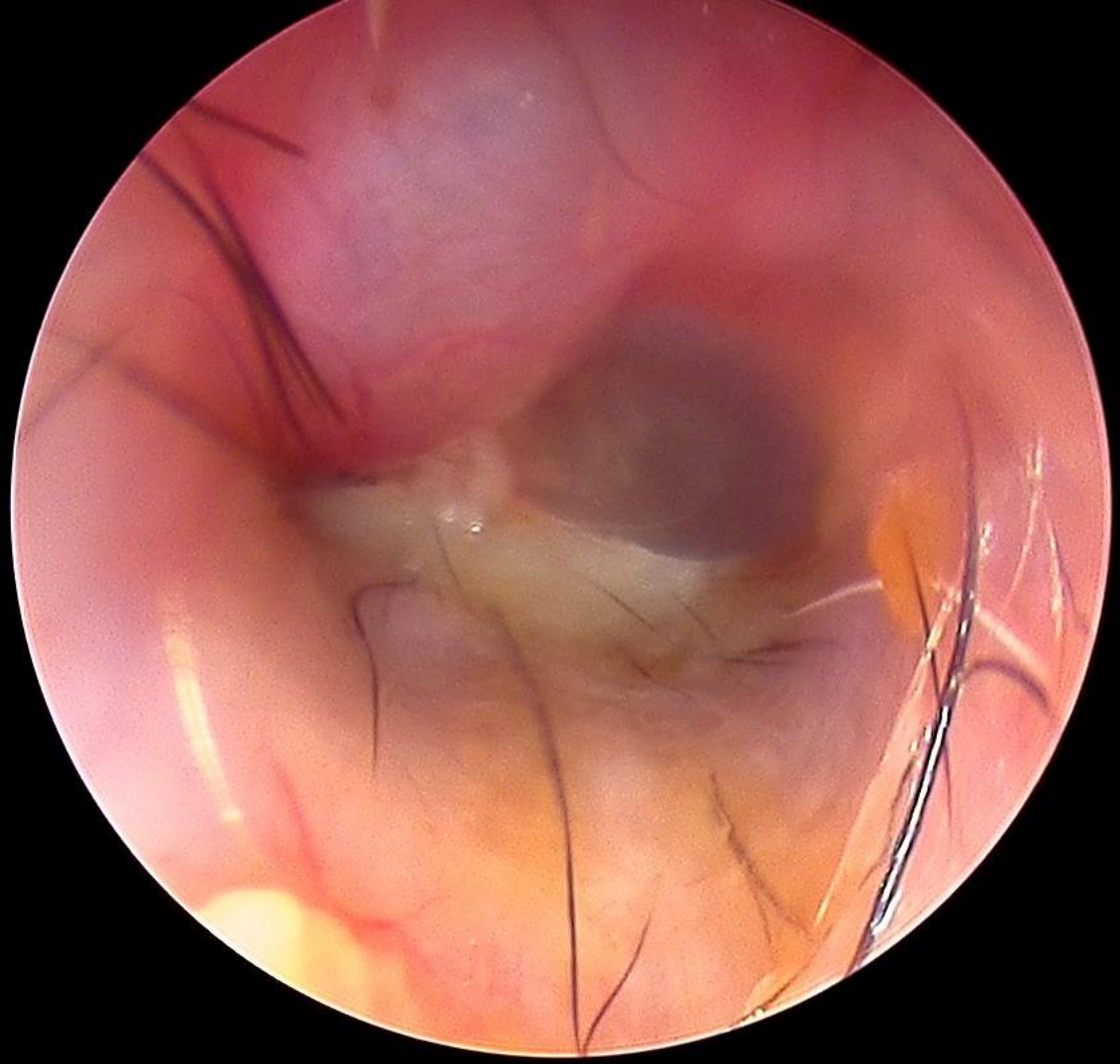

Pars flácida normal (dilatada)

DERMATOVET
CURSOS

FELIPE CUNHA
Medicina Veterinária Dermatológica

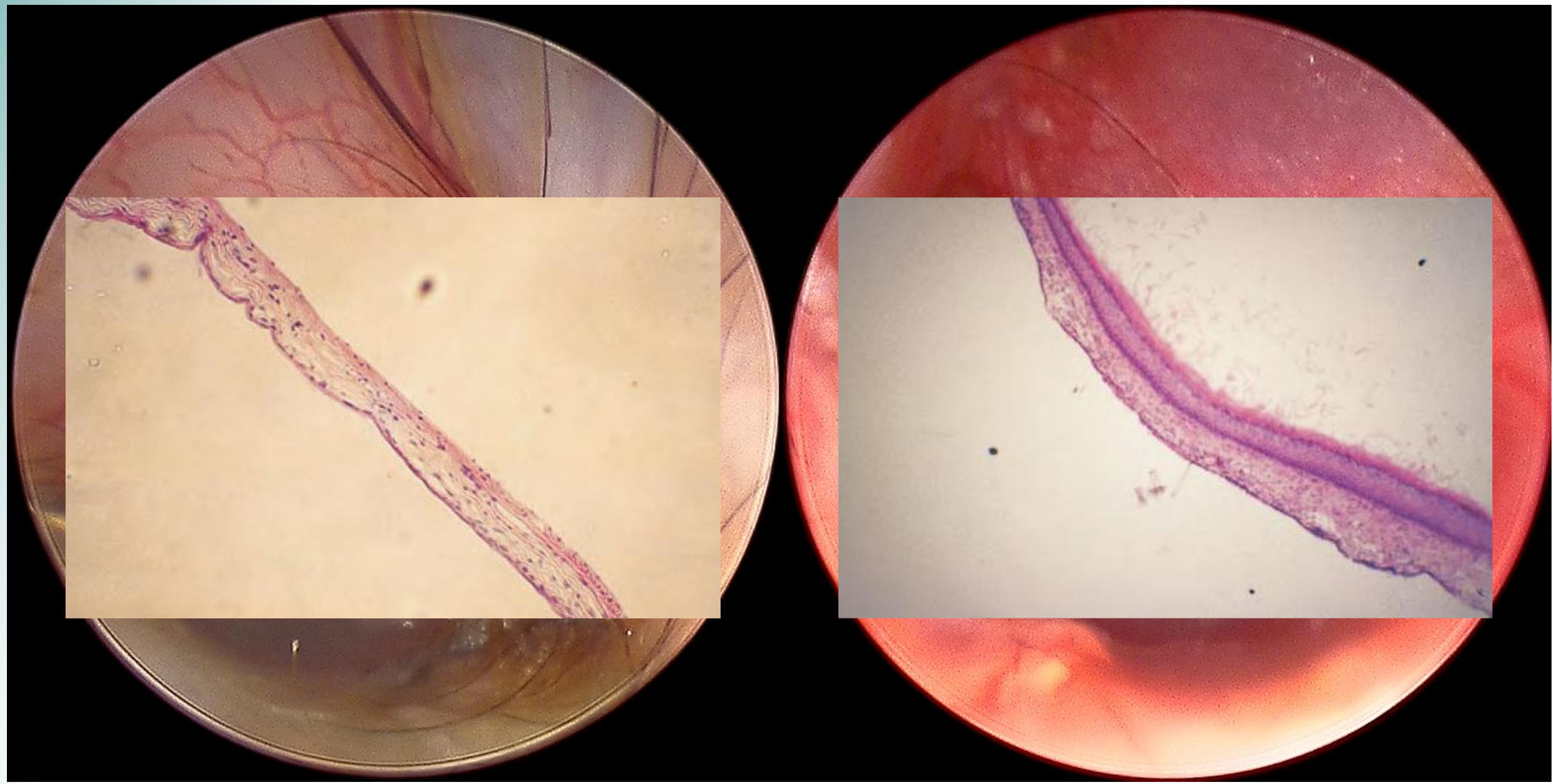

Imagens: Ear Diseases of the Dog and Cat - Harvey, Harari, Deluche (2001 Manson Publishing Ltd).

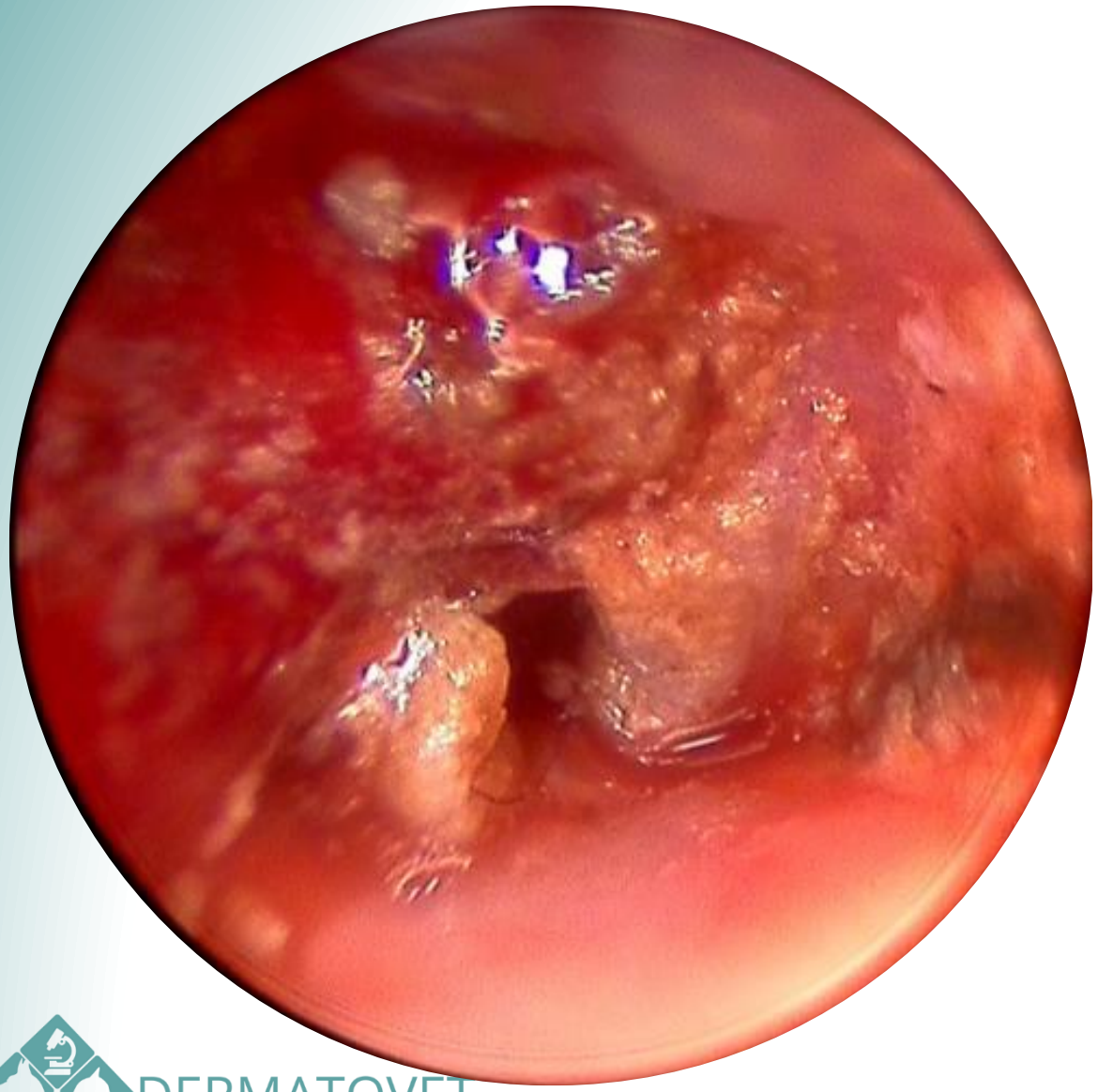

Ruptura de membrana timpânica

- Otite externa crônica
- Alterações anatômica
- Seleção de microorganismos
- MT enfraquecida por enzimas proteolíticas (proteases, colagenases, elastases, lisozimas) proveniente de células inflamatórias

DERMATOVET CURSOS

FELIPE CUNHA
Medicina Veterinária Dermatológica

Migração epitelial e mecanismo de auto-limpeza

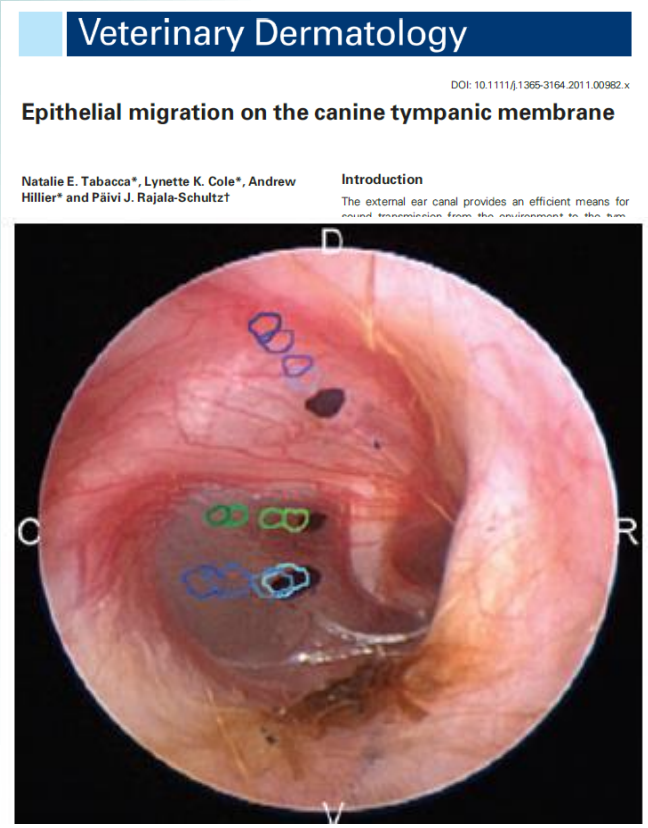
Veterinary Dermatology

DOI: 10.1111/j.1365-3164.2011.00982.x

Epithelial migration on the canine tympanic membrane

Natalie E. Tabacca*, Lynette K. Cole*, Andrew Hillier* and Päivi J. Rajala-Schultz†

Introduction

The external ear canal provides an efficient means for

Mecanismo de autolimpeza e reparo do canal auditivo e da MT.

Ocorre a partir do umbigo do tímpano para fora, em movimentos em espiral e radial.

Qualquer alteração na migração epitelial pode causar otite!

Principais causas

DERMATOVET CURSOS

FELIPE CUNHA
Medicina Veterinária Dermatológica

Orelha média

parte medial da MT, cavidade timpânica, bula, ossículos auditivos e tuba auditiva.

DERMATOVET
CURSOS

FELIPE CUNHA
Medicina Veterinária Dermatológica

Cavidade timpânica

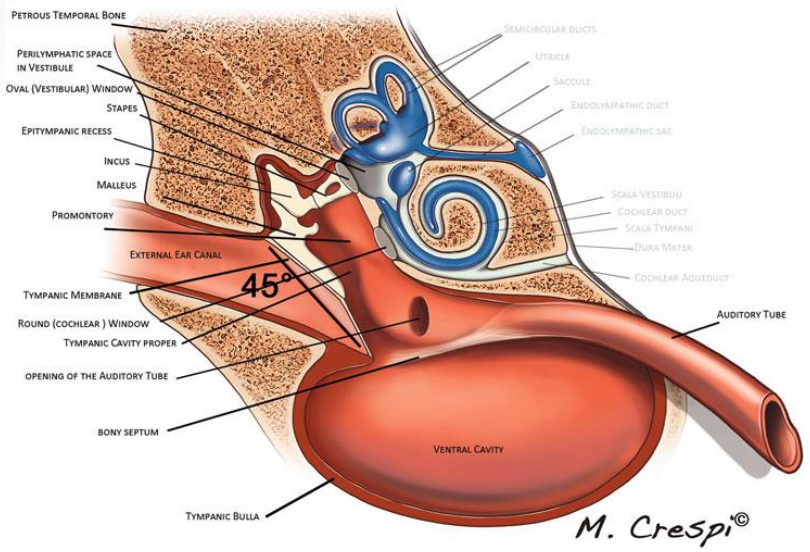

Imagem: Manual to Veterinary Video-Oto-Endoscopy – Giovanni Ghibaudo (Springer, 2010)

Epitélio escamoso simples ou epitélio cuboidal simples sobre uma fina camada de tecido conjuntivo.

Pode haver a presença de cílios em células epiteliais, especialmente no assoalho da cavidade.

Repleta por ar (Nitrogênio (83,2%), oxigênio, dióxido de carbono).

DERMATOVET CURSOS

FELIPE CUNHA Medicina Veterinária Dermatológica

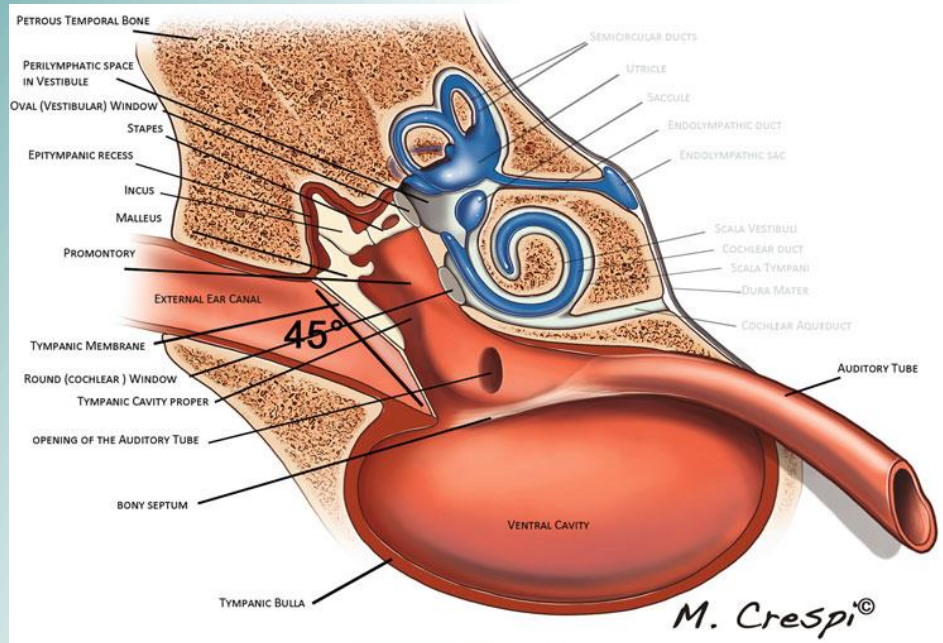

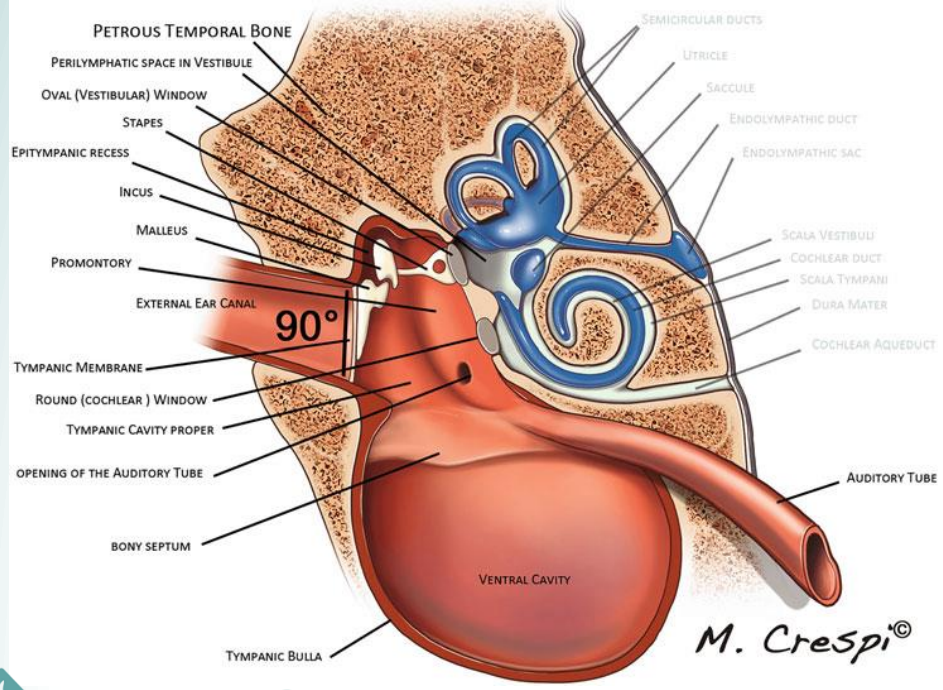

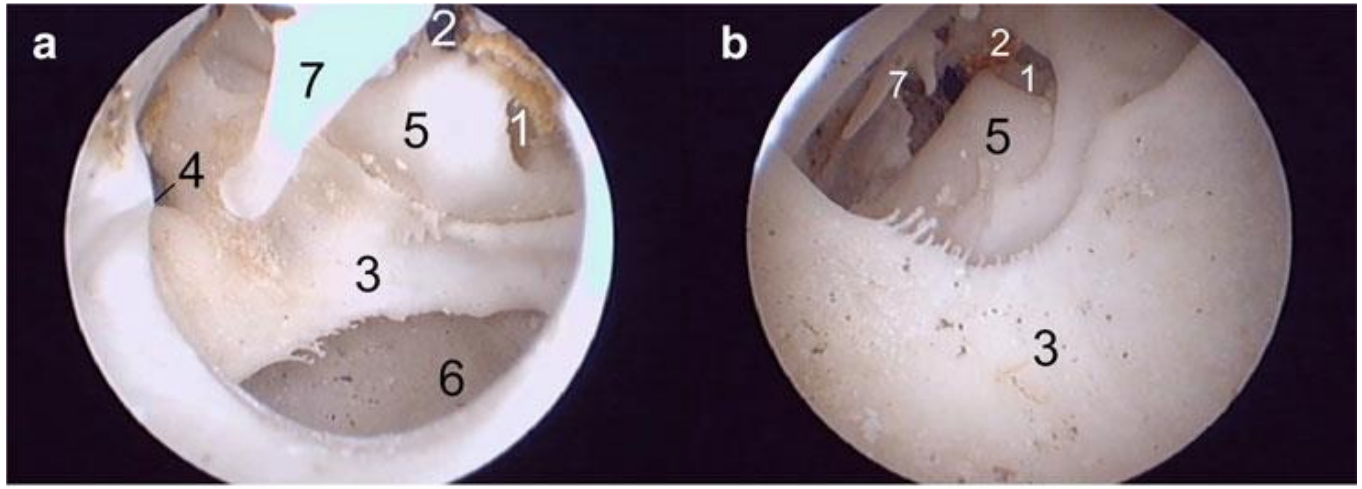

DOG top view of the middle ear

DOG bottom view of the middle ear

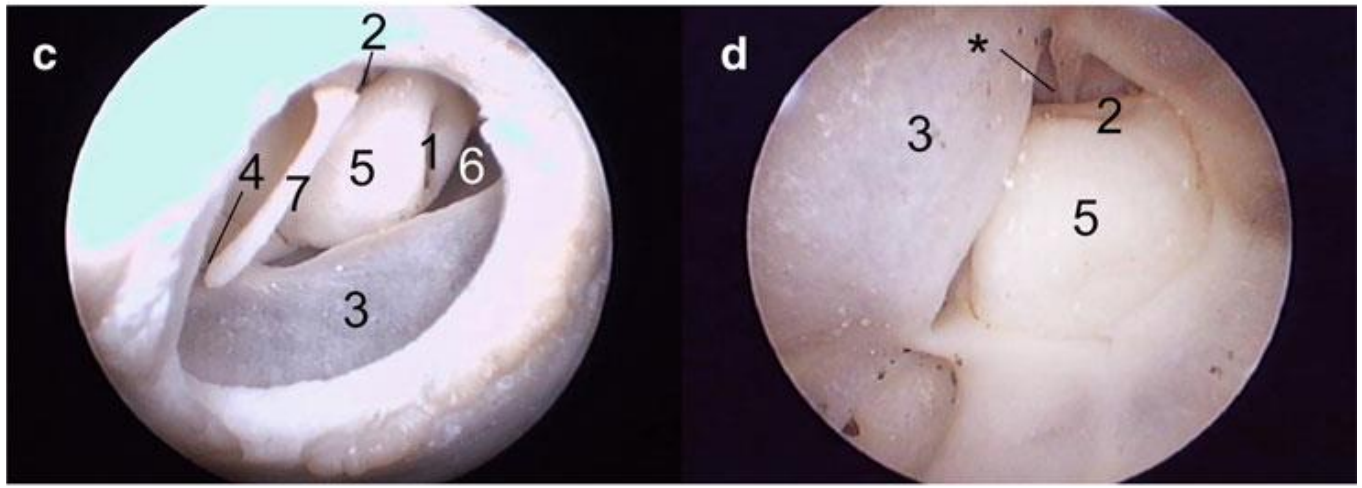

Fig. 3.37 Video otoscopic images of the left middle ear (skeleton) of dogs and cats. (**a**) top view, (**b**) bottom view in the dog; (**c**) top view, (**d**) bottom view in the cat. 1 = round window (cochlear); 2 = oval window (vestibular); 3 = septum bulla; 4 = auditory tube; 5 = promontory; 6 = tympanic bulla; 7 = handle of the malleus; * = window of communication between the tympanic cavity proper and the tympanic bulla in the cat

DERMATOVET CURSOS

Imagem: Manual to Veterinary Video-Oto-Endoscopy – Giovanni Ghibaudo (Springer, 2010)

FELIPE CUNHA
Medicina Veterinária Dermatológica

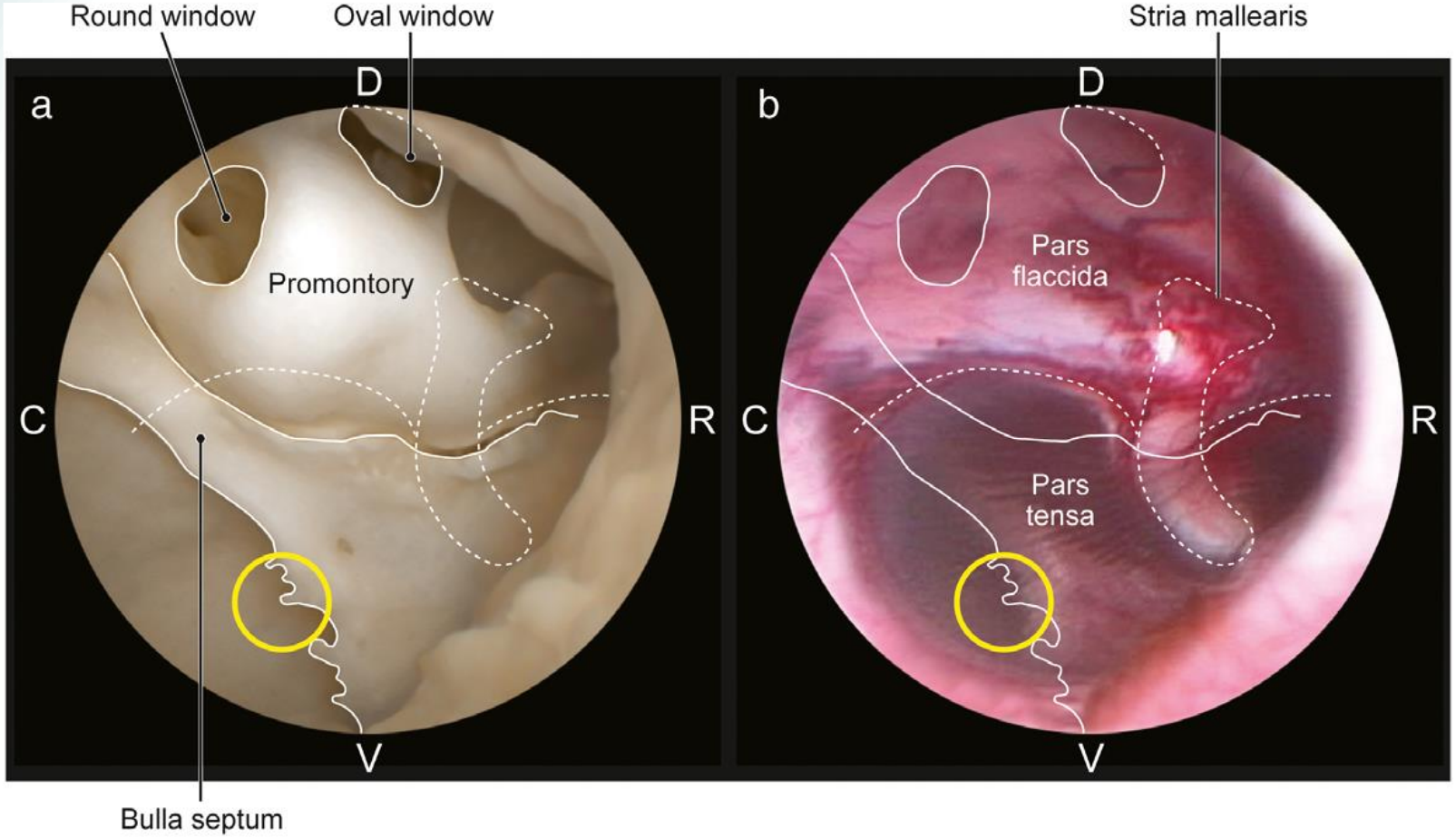

Veterinary Dermatology

Vet Dermatol 2021; **32**: 302–e82 DOI: 10.1111/vde.12966

Clinical Techniques: When and how to do a myringotomy – a practical guide

Lynette Cole* and Tim Nuttall†

DERMATOVET CURSOS

FELIPE CUNHA
Medicina Veterinária Dermatológica

PREVALENCE AND CHARACTERIZATION OF SMALL TYMPANIC BONE SPICULES AND DRUMSTICK-LIKE HYPEROSTOTIC TYMPANIC BONE SPICULES IN THE MIDDLE EAR CAVITY OF DOGS

Birgit Parzefall, Alexandra Rieger, Holger A. Volk, Johann Maierl,
Andreas Brühschwein, Andreas Blutke

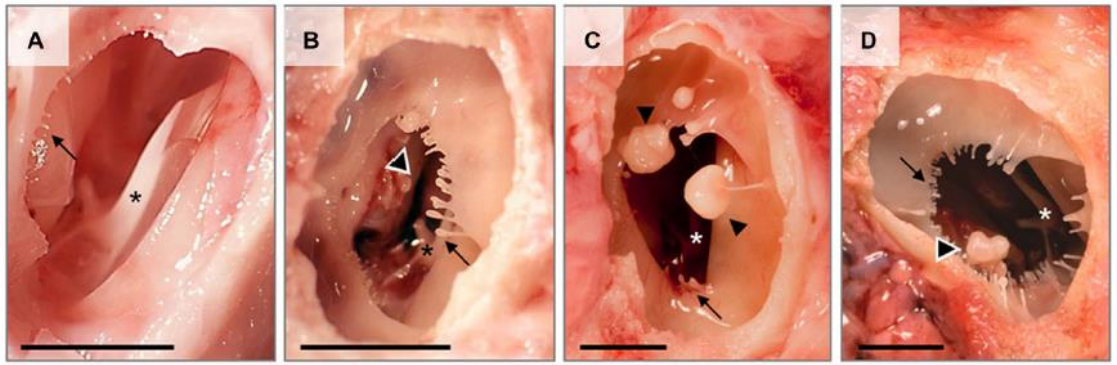

Fig. 2. Small tympanic bone spicules (STBS, arrows) and hyperostotic tympanic bone spicules (HTBS, arrowheads) in the middle ears of small- and large-breed adult dogs of different ages. Ventral gross view of the opened tympanic cavity. Tympanic membrane with the handle of the malleus (*). (A) Several STBS in a Pekingese (female, 5 years, 3.2 kg). (B) STBS with clubbed tips in a German shepherd (male, 13 years, 40 kg). (C) Multiple HTBS and few STBS in a Labrador retriever (male, 5 years, 35 kg). (D) Numerous STBS and a large sized HTBS in a Newfoundland (male-neutered, 7 years, 75 kg). Bars = 1 cm.

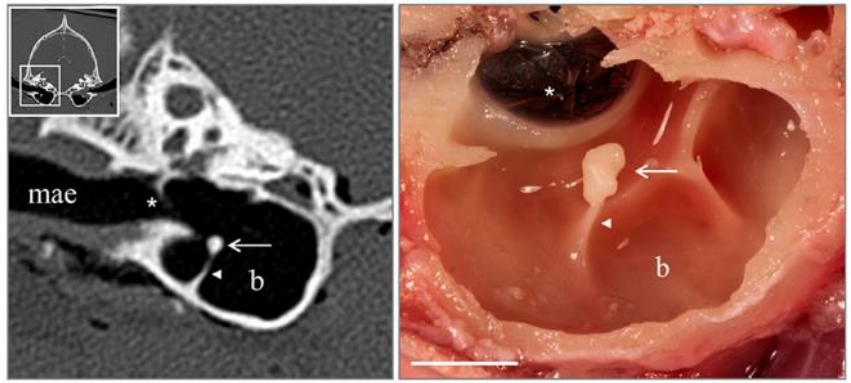

Fig. 3. Transverse plane computed tomography (CT) image [0.6-mm slice thickness, high-frequency filter (bone, kernel 70 h), WL: 700/WW: 3200] and gross view (right) of a hyperostotic tympanic bone spicule (HTBS, arrow) in the left bulla (b) of a necropsied female neutered 6-year-old 48-kg Labrador retriever (study 1). External ear canal, meatus acusticus externus (mae). The asterisk marks the tympanic membrane. The stalk of the HTBS is indicated by arrowheads. Bar = 1 cm.

DERMATOVET
CURSOS

FELIPE CUNHA
Medicina Veterinária Dermatológica

Sugestão de leitura

JAVMA AVMA

Anatomic structures of the canine middle ear visible during endoscopic examination through a ventral or lateral approach

Emily C. Viani, DVM[1,2]*; Caleb C. Hudson, DVM, MS, DACVS[2]; Kristin A. Coleman, DVM, MS, DACVS[2]; Philip I. Allen, DVM, DACVS[2]

[1]Surgery Department, Angell Animal Medical Center, Boston, MA
[2]Surgery Department, Gulf Coast Veterinary Specialists, Houston, TX

*Corresponding author: Dr. Viani (eviani@mspca.org)

doi.org/10.2460/javma.22.05.0192

Results

Endoscopic evaluation of the middle ear allowed 20 anatomic structures to be viewed and identified **(Figures 1 and 2)**. Most structures in the middle ear were identifiable from both the ventral and lateral approaches **(Tables 1 and 2)**, but there were a few exceptions.

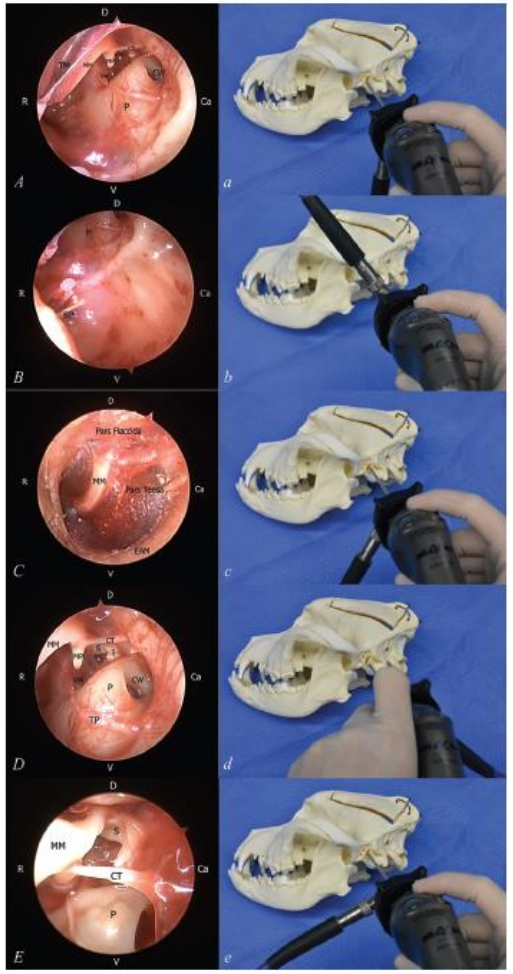

Figure 1—Images obtained during endoscopic evaluation of the middle ear through a lateral approach in a Labrador Retriever (left column; A, B, and C) and a pit bull–type dog (left column; D and E), and corresponding photographs of a skull showing the telescope and light post orientation for each image (right column). Images

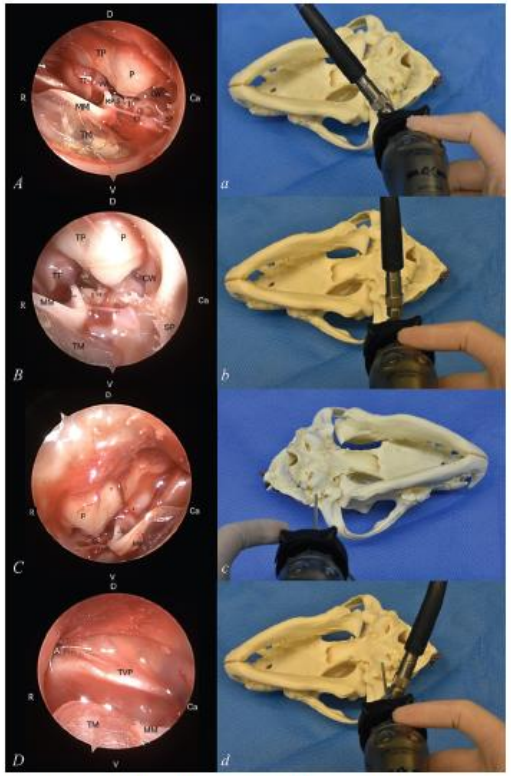

Figure 2—Images obtained during endoscopic evaluation of the middle ear through a ventral approach in a pit bull–type dog (left column; A and B), a German Shepherd Dog mix (left column; C), and a Labrador Retriever (left column; D), and corresponding photographs of a skull showing the telescope and light post orientation for each image (right column). Images were obtained with the light post in the 11 o'clock (A), 12 o'clock (B), 5 o'clock (C), and 1 o'clock (D) positions. TT = Tensor tympanic muscle. TVP = Tensor veli palatini muscle. ***See*** Figure 1 for remainder of key.

The primary neural structures, including the tympanic plexus, which runs over the promontory, were visible with both approaches. Structures that were located more ventrally in the middle ear, such as the ventral bulla and septum bulla, were only visible through the ventral approach. The tensor veli palantini muscle was also only visible through the ventral approach because the muscle attaches at the [illegible]al margin of the tympanic bulla and then passes ve[illegible]odially over the wall of the pharynx.[8] The location of the auditory tube within the tympanic bulla was identified from the ventral approach but not from

DERMATOVET CURSOS

FELIPE CUNHA Medicina Veterinária Dermatologia

Tuba auditiva
(tuba de eustáquio)

- Comunicação entre cavidade timpânica e nasofaringe, permitindo <u>equalização de pressões</u> e eliminação de pequena quantidade de secreção da mucosa da cavidade timpânica.

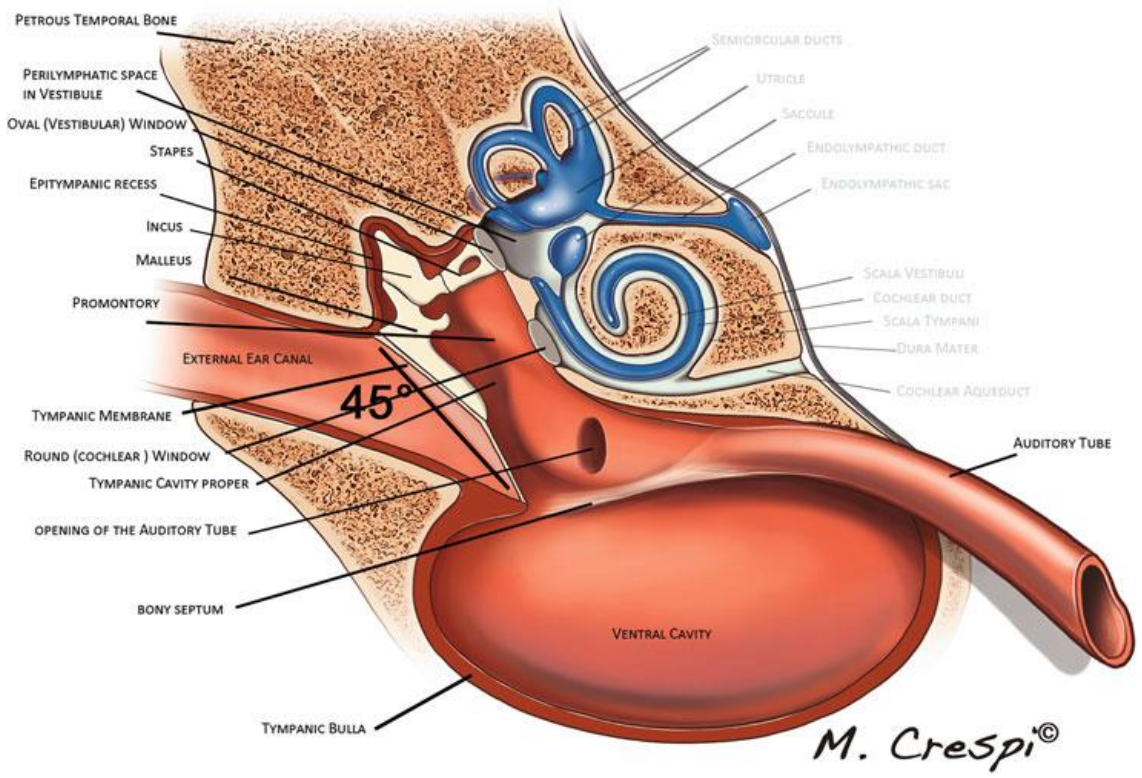

Imagem: Manual to Veterinary Video-Oto-Endoscopy – Giovanni Ghibaudo (Springer, 2010)

DERMATOVET CURSOS

FELIPE CUNHA
Medicina Veterinária Dermatológica

Inervação presente na orelha média controla:

- Músculos da lateral da face;
- Tamanho/dilatação da pupila;
- Terceira pálpebra.

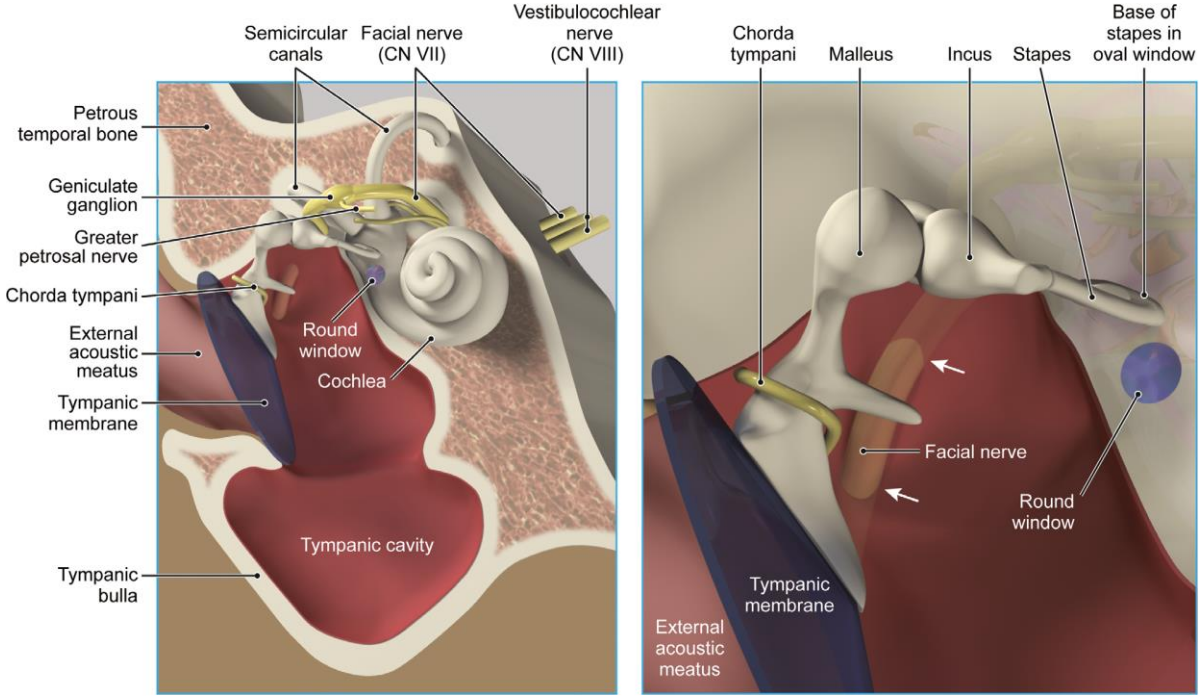

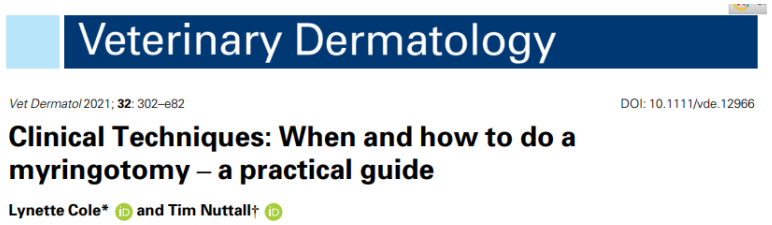
Veterinary Dermatology

Vet Dermatol 2021; **32**: 302–e82 DOI: 10.1111/vde.12966

Clinical Techniques: When and how to do a myringotomy – a practical guide

Lynette Cole* and Tim Nuttall†

DERMATOVET CURSOS

FELIPE CUNHA Medicina Veterinária Dermatológica

20 Schematic representation of the anatomic relationships between the various components of the middle and inner ear.

21 Sectional view of one turn of the cochlear duct. (Adapted from Morell RJ, Kim HJ, Hood LJ *et al.* (1998) Mutations in the connexin 26 gene (GJB2) among Ashkenazi Jews with nonsyndromic recessive deafness. *New England Journal of Medicine* **339**, 1500–1505, with permission.)

Orelha interna

cóclea, vestíbulo e canais semicirculares

DERMATOVET CURSOS

FELIPE CUNHA
Medicina Veterinária Dermatológica

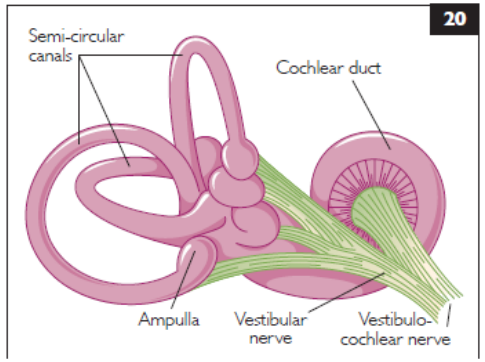

20 Schematic representation of the anatomic relationships between the various components of the middle and inner ear.

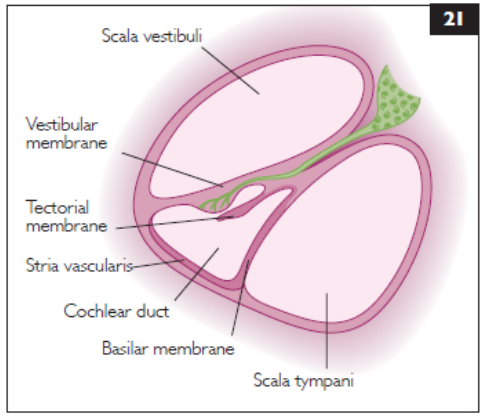

21 Sectional view of one turn of the cochlear duct. (Adapted from Morell RJ, Kim HJ, Hood LJ *et al.* (1998) Mutations in the connexin 26 gene (GJB2) among Ashkenazi Jews with nonsyndromic recessive deafness. *New England Journal of Medicine* **339**, 1500–1505, with permission.)

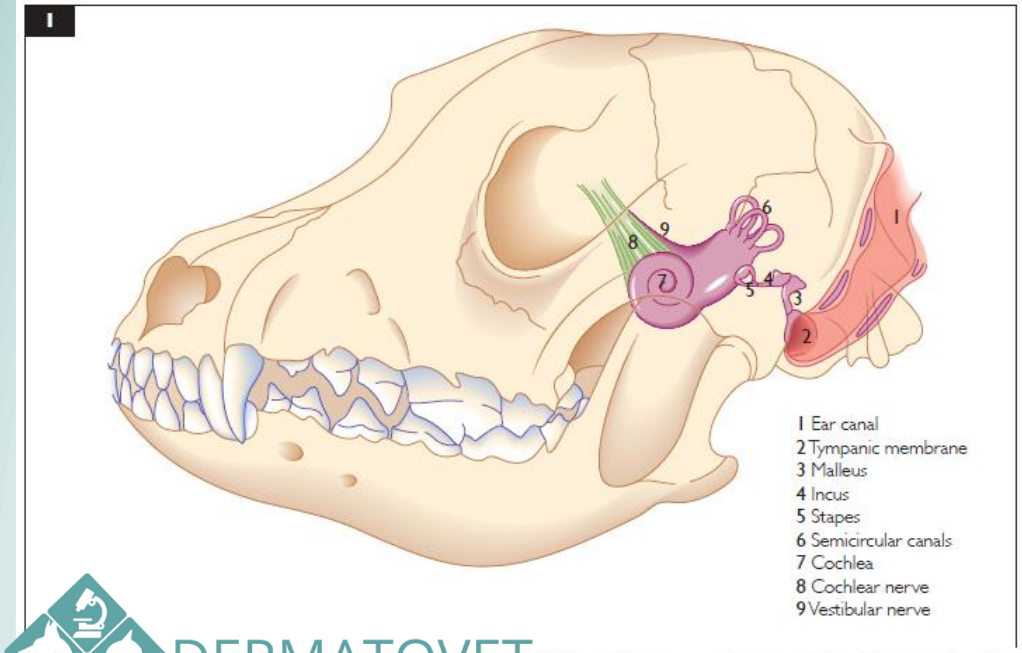

1 The anatomic relationship of the components of the external, middle, and inner ear remains constant in relation to each other and the skull.

Orelha interna

- Localizada na porção petrosa do osso temporal;
- Responsável por converter mudanças de posição do crânio e estímulos mecânicos sonoros em impulsos nervosos.

DERMATOVET CURSOS
FELIPE CUNHA Medicina Veterinária Dermatológica

Imagens: Ear Diseases of the Dog and Cat - Harvey, Harari, Deluche (2001 Manson Publishing Ltd).

Orelha interna

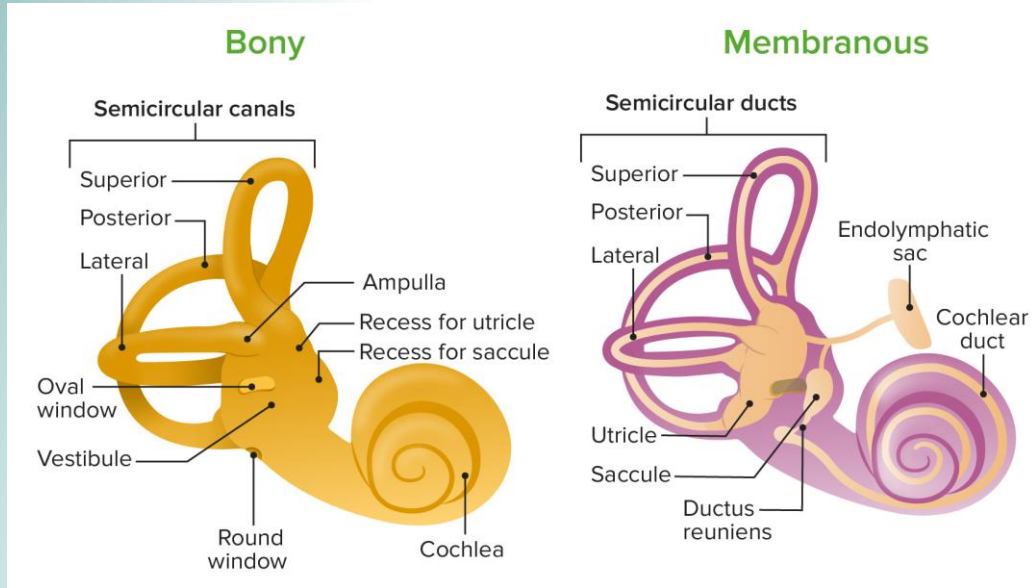

Janela oval e redonda: comunicam orelha média com orelha interna;

Labirinto ósseo

- É preenchido por perilinfa – um ultrafiltrado do liquor semelhante ao líquido extracelular

Cóclea

- Recebe estímulos auditivos
- Janela redonda

Canais semicirculares

- Equilíbrio

Vestíbulo

- Equilíbrio
- Janela oval (base do estribo abre nela)

Labirinto membranoso

- Dentro do labirinto ósseo
- Série de tubos e bolsas membranosas
- Preenchido por endolinfa - líquido semelhante ao líquido intracelular

DERMATOVET CURSOS

FELIPE CUNHA
Medicina Veterinária Dermatológica

Sinais clínicos de otite externa

Prurido

Meneios cefálicos

Autotrauma

Coleções

Mau cheiro

Dor

DERMATOVET CURSOS

FELIPE CUNHA
Medicina Veterinária Dermatológica

Classificação (Larsson & Lucas)

Principais causas

Ceruminosa

- Otoacaríase
- Alteração na quantidade e qualidade (ex: HipoT)

Eczematosa

- Alergias
- Otoacaríase

Bacteriana/Purulenta

- Infecções que evoluíram com o tempo
- Neoplasia, cistos, pólipos
- Hiperplasia,
- Alterações em tímpano (perfuração, ausência)
- Corpo estranho
- Estenose
- Malformações (em jovens ou depois de miíase)
- Ulcera (imunomediada)
- Ascendente (felinos)

Hiperplásica/Estenosante

- Evolução das outras
- Cronicidade

DERMATOVET CURSOS

FELIPE CUNHA
Medicina Veterinária Dermatológica

Otite em felinos

Variadas causas

Raras particularidades anatomicas raciais

- Ex: Scottish Fold

Bem menos frequente do que cães

Alguns gatos produzem muito cerúmen naturalmente

- Pesquisar sempre otoacaríase

Gatos podem desenvolver otite média sem que esta seja uma complicação de otite externa.

Gatos são menos suscetíveis a infecções do que cães

Gatos possuem mais ototoxicidade que cães

Pólipos devem ser sempre considerados em gatos

Sintomas neurológicos podem ser o primeiro sinal de otite em gatos

As vezes é difícil diferenciar prurido facial de coceira a orelha

Importante não tratar apenas as infecções, mas focar na causa primária

DERMATOVET CURSOS

FELIPE CUNHA
Medicina Veterinária Dermatológica

Doenças mais comuns do conduto auditivo em gatos

- Otite ceruminosa (Aguda)
- Otoacaríase
- Demodiciose felina
- OBS: Normalmente *Malassezia spp*. ocorre como infecção secundária.

- Otite ceruminosa (Crônica)
- Otite ceruminosa idiopática
- Ceruminólitos
- Cistomatose de glândulas ceruminosas
  - Se crônica, pode ser supurativa

DERMATOVET CURSOS

FELIPE CUNHA Medicina Veterinária Dermatológica

Doenças + comuns do conduto auditivo em gatos

- Otite supurativa – normalmente é secundária

- **Cistomatose ceruminosa <u>crônica</u>**
- **Pólipos aurais inflamatórios**
- Neoplasias
- Lagoquilascaris
- **Otite média ascendente (perfuração timpânica)**
- Colesteatoma (raro)
- Papilomatose (raro)

Aguda: *sem* alterações proliferativas adquiridas nos condutos auditivos
Crônica: *com* alterações proliferativas adquiridas nos condutos auditivos
Recorrente: Que retorna em até 3 meses após resolução do quadro inicial

Aguda

- Ceruminosa
  Eczematosa
  Supurativa

Crônica

- Hiperplásica
  Estenosante
  Supurativa

DERMATOVET CURSOS

FELIPE CUNHA
Medicina Veterinária Dermatológica

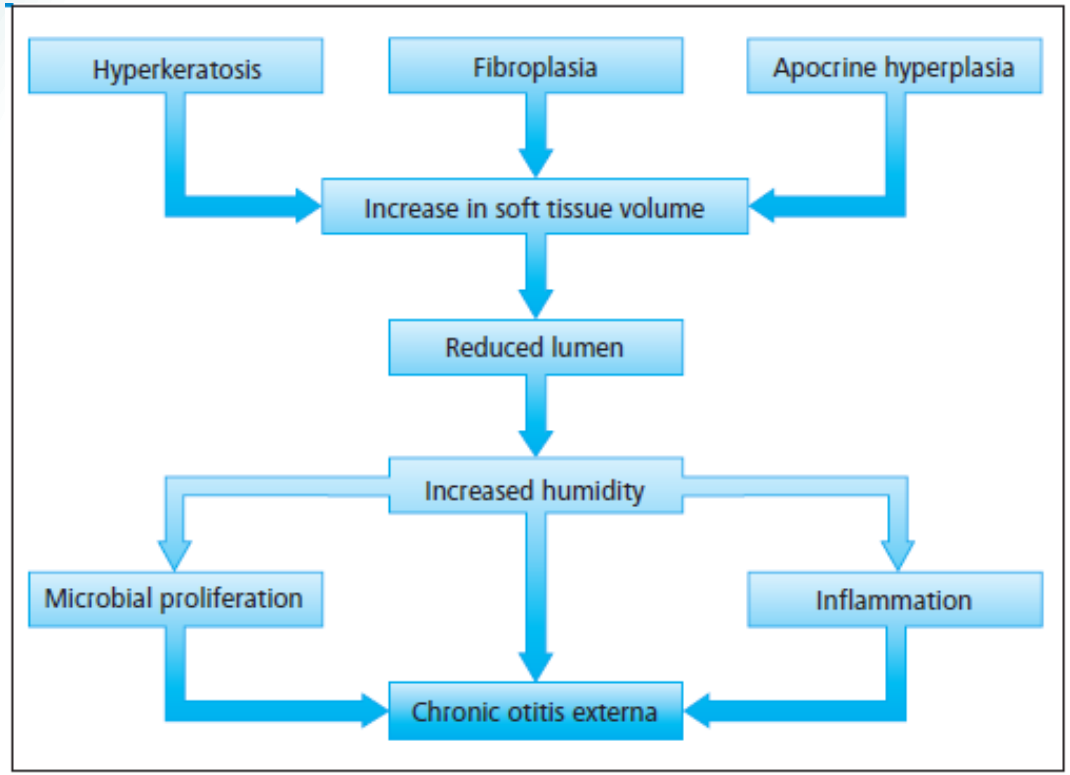

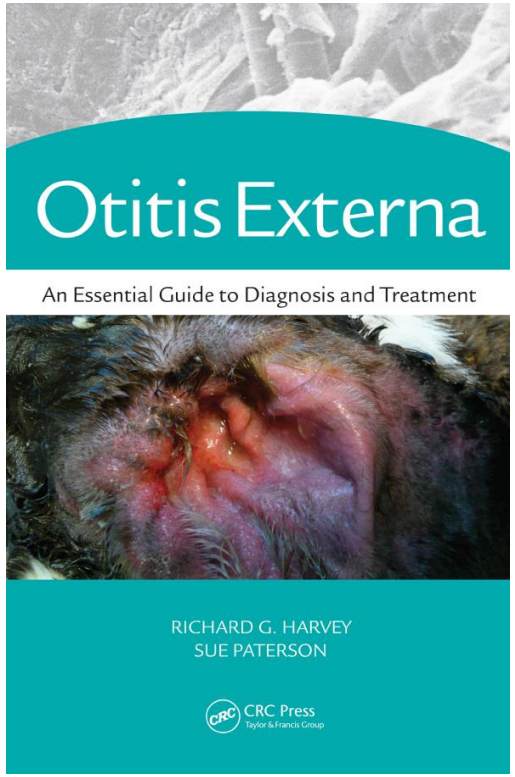

DERMATOVET
CURSOS

FELIPE CUNHA
Medicina Veterinária Dermatológica

Classificação proposta por Griffin (2010) conforme a etiologia.

Causas primárias e secundárias: causam diretamente inflamação no ouvido.

Fatores predisponentes e perpetuantes: contribuem para a doença persistir.

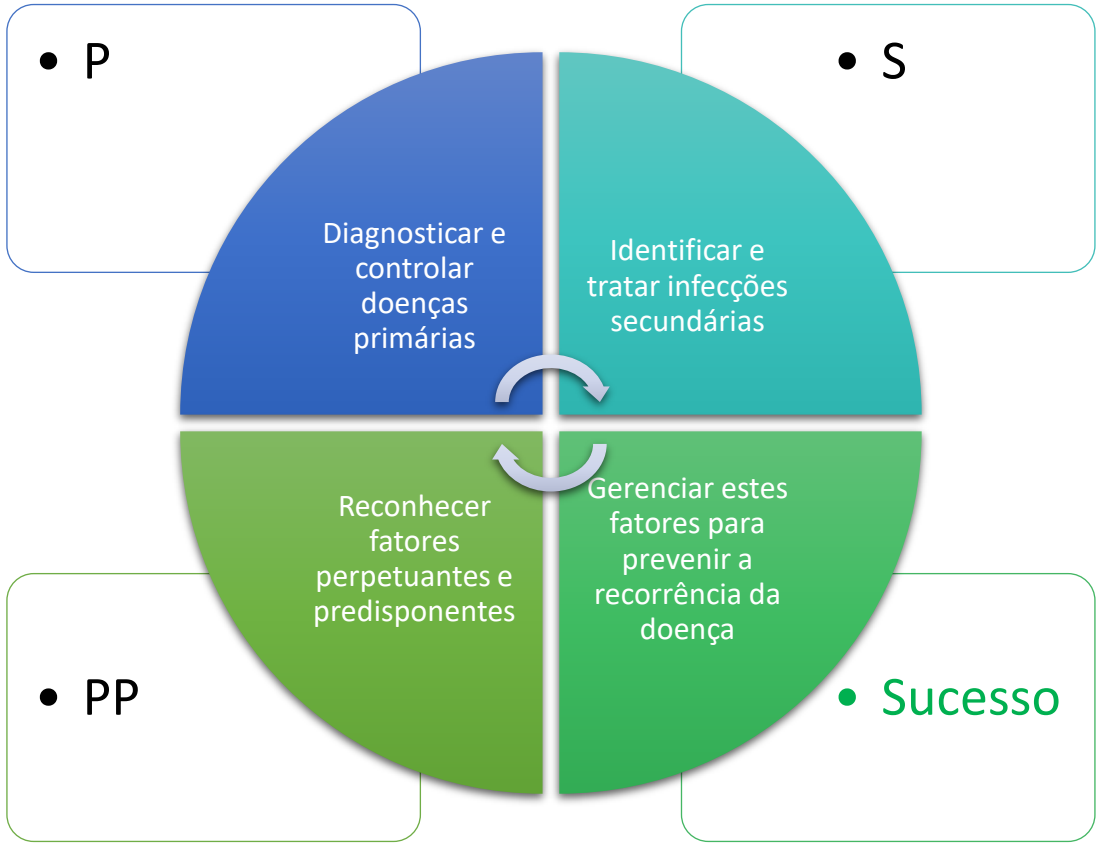

Sistema PSPP

DERMATOVET CURSOS

FELIPE CUNHA Medicina Veterinária Dermatológica

Fatores **primários** de otite externa

Grupos	Exemplos	Prevalência
Hipersensibilidade	Dermatite atópica/dermatite atópica induzida por alimentos Reações alimentares adversas cutâneas Reações de contato alérgicas ou irritantes	Comum Incomum Incomum (geralmente a produtos tópicos)
Parasitas	Otodectes cynotis Demodex sp.	Comum Incomum
Lesões que ocupam espaço	Neoplasias/tumorações Pólipo inflamatório	Comum (idosos) Incomum a raro
Endocrinopatias	HAC, HipoT, Hiperestrogenismo	Incomum
Imunossupressão iatrogênica	Terapia com glicocorticoides, quimioterapia, etc. Imunodeficiência primária	Incomum Raro
Diversos	Corpo estranho (por exemplo, capim) Tecido cicatricial adquirido e estenose	Comum Incomum
Congênito	Atresia ou estreitamento do canal	Raro

Tim Nuttall, 2023 - Managing recurrent otitis externa in dogs: what have we learned and what can we do better?

DERMATOVET CURSOS

FELIPE CUNHA
Medicina Veterinária Dermatológica

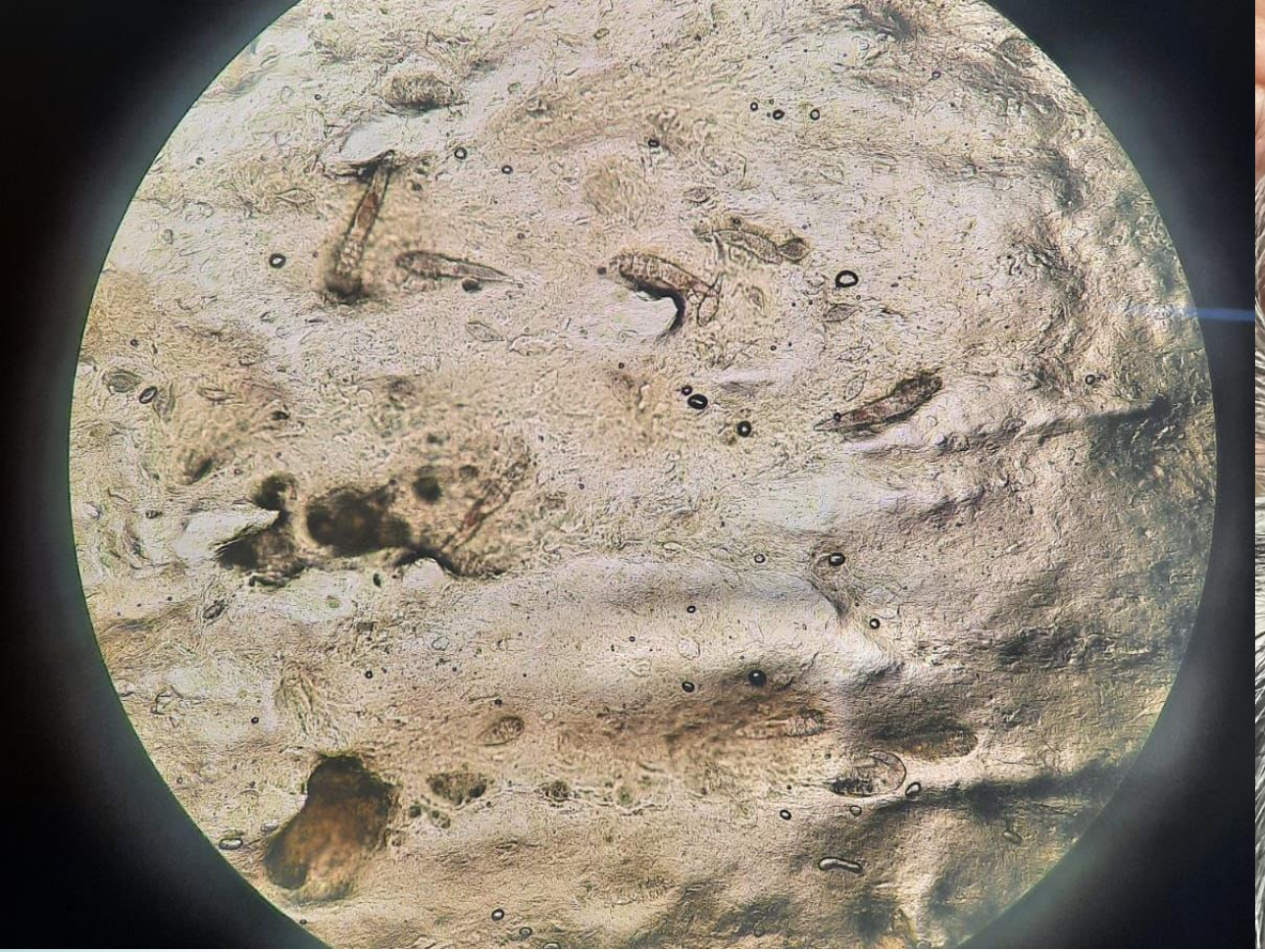

Otoacaríase – Demodex sp.

Acervo Dra. Juliana Morad

DERMATOVET CURSOS

FELIPE CUNHA
Medicina Veterinária Dermatológica

Otoacaríase
Demodex sp.

Acervo Felipe Cunha

DERMATOVET
CURSOS

Otoacaríase

Comum em animais jovens que vivem em grupos, especialmente semi domiciliados e que não usam produtos parasiticidas.

Manifestações clínicas

Diagnóstico





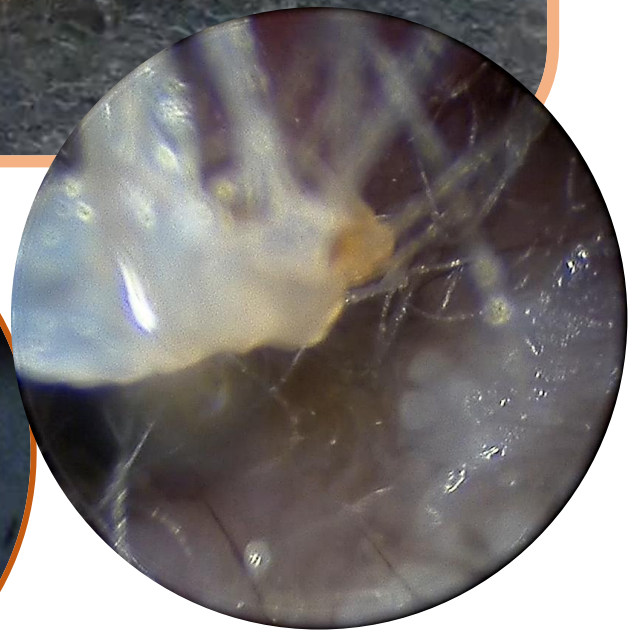

DERMATOVET CURSOS

FELIPE CUNHA
Medicina Veterinária Dermatológica

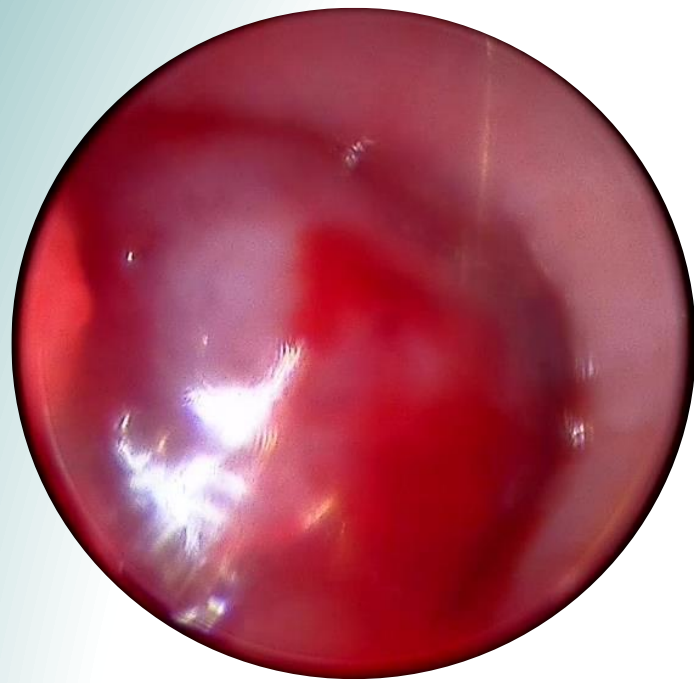

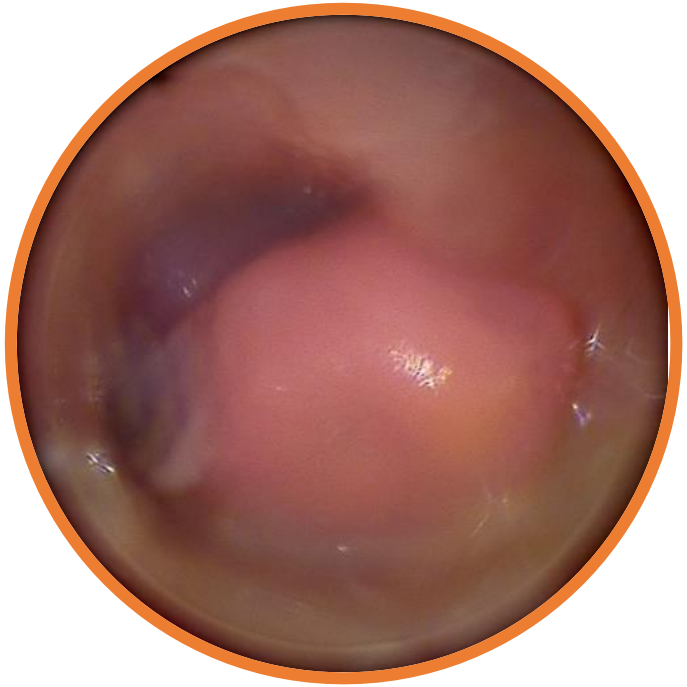

Fatores primários

DERMATOVET CURSOS

FELIPE CUNHA
Medicina Veterinária Dermatológica

Pólipos aurais (auriculares) inflamatórios em felinos

Formações benignas originárias do epitélio que reveste o ouvido médio, nasofaringe ou tuba auditiva. Pode acometer mais de uma área ao mesmo tempo.

Geralmente originam-se após inflamações constantes do epitélio respiratório.

Frequentemente visível na otoscopia.

O pólipo pode estar confinado ao ouvido médio, sem qualquer extensão para o canal auditivo externo.

Otite externa purulenta, unilateral (geralmente) e refratária ao tratamento chama atenção.

Além dos sinais de otite externa, os pacientes afetados podem ter sinais vestibulares, sinais respiratórios, secreção ocular ou blefaroespasmo ou síndrome de Horner.

O diagnóstico definitivo requer histopatologia.

DERMATOVET CURSOS

FELIPE CUNHA
Medicina Veterinária Dermatológica

Pólipos auriculares inflamatórios em felinos

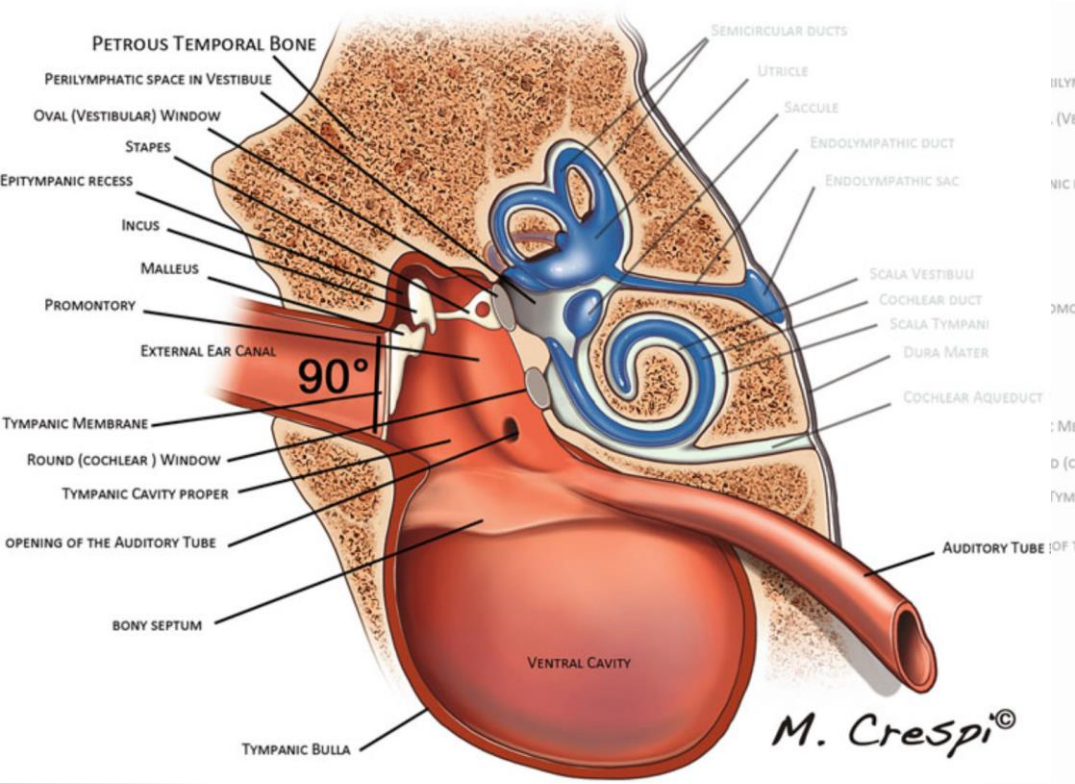

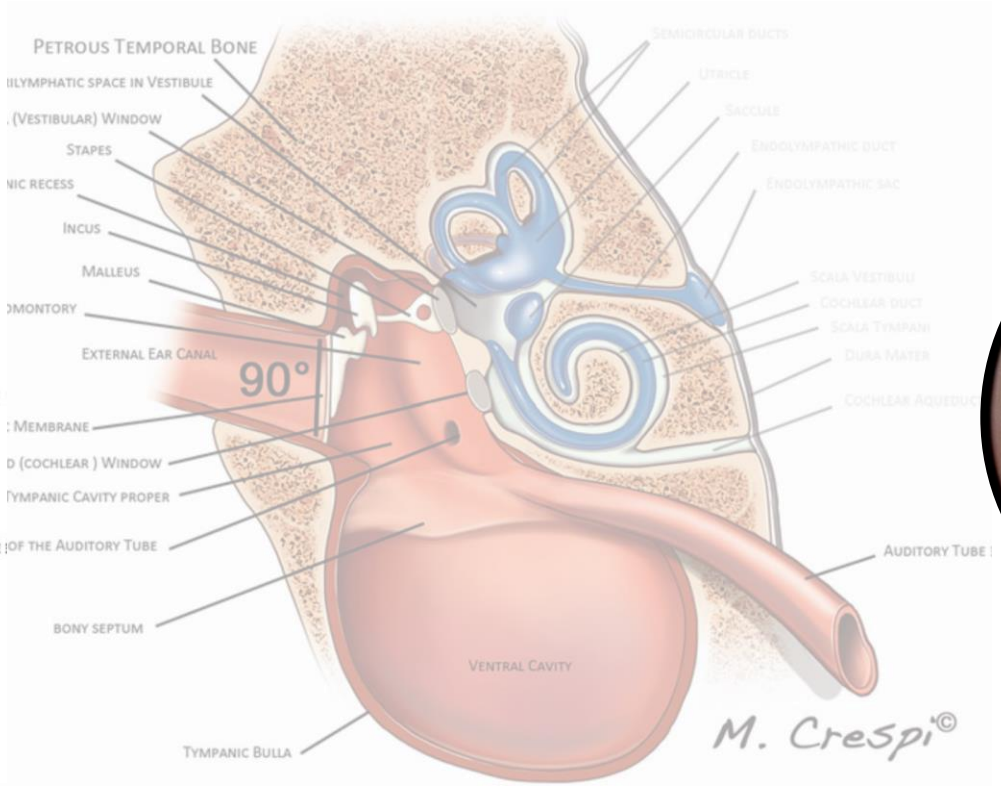

DERMATOVET CURSOS

FELIPE CUNHA
Medicina Veterinária Dermatológica

Imagens adaptadas de: Manual to Veterinary Video-Oto-Endoscopy – Giovanni Ghibaudo (Springer, 2010)

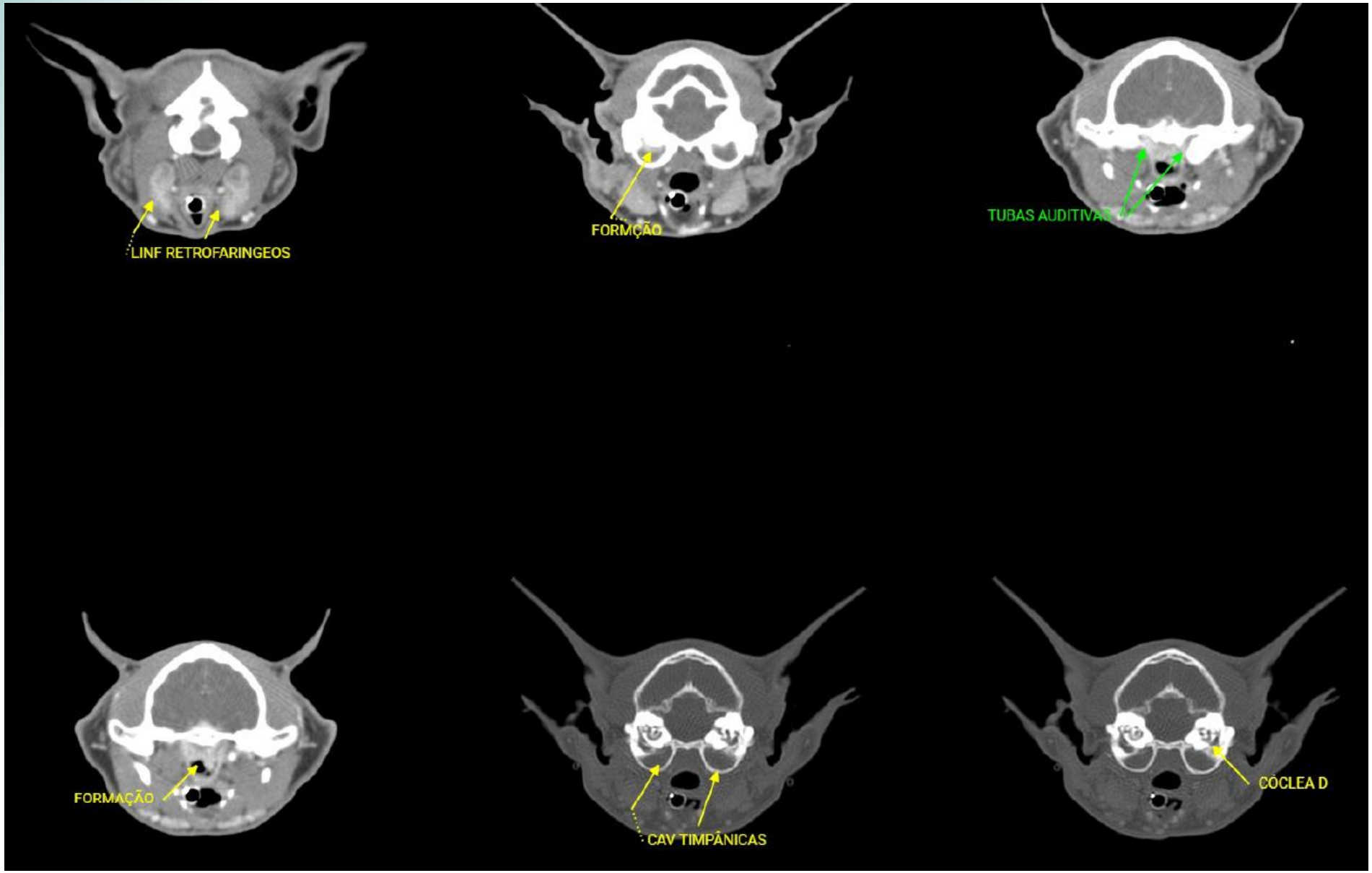

DERMATOVET
CURSOS

FELIPE CUNHA
Medicina Veterinária Dermatológica

Lagochilascaris - Lagoquilascaríase

DERMATOVET
CURSOS

FELIPE CUNHA
Medicina Veterinária Dermatológica

Dermatite atópica / hipersensibilidade alimentar

DERMATOVET CURSOS

FELIPE CUNHA
Medicina Veterinária Dermatológica

Fatores **secundários** de otite externa

- **Bacterias**
- Gram positivas
- *Staphylococcus* sp
- *Streptococcus* sp
- *Enterococcus* sp
- *Corynebacterium* sp
- Gram negativas
- *Pseudomonas* sp
- *Proteus* sp,
- *Escherichia coli*
- Anaerobias

- **Fungos**
- *Malassezia* sp

DERMATOVET CURSOS

FELIPE CUNHA
Medicina Veterinária Dermatológica

Biofilme

Os biofilmes são **populações complexas e dinâmicas de micro-organismos que aderem uns aos outros e a um substrato** (ex: pele/pelos). As células microbianas estão **inseridas em uma matriz extracelular viscosa composta por uma complexa matriz de polissacarídeos, proteínas, lipídeos e DNA.**

Biofilme (favorece a resistência) + **micro-organismo que já era resistente** = falhas terapêuticas!

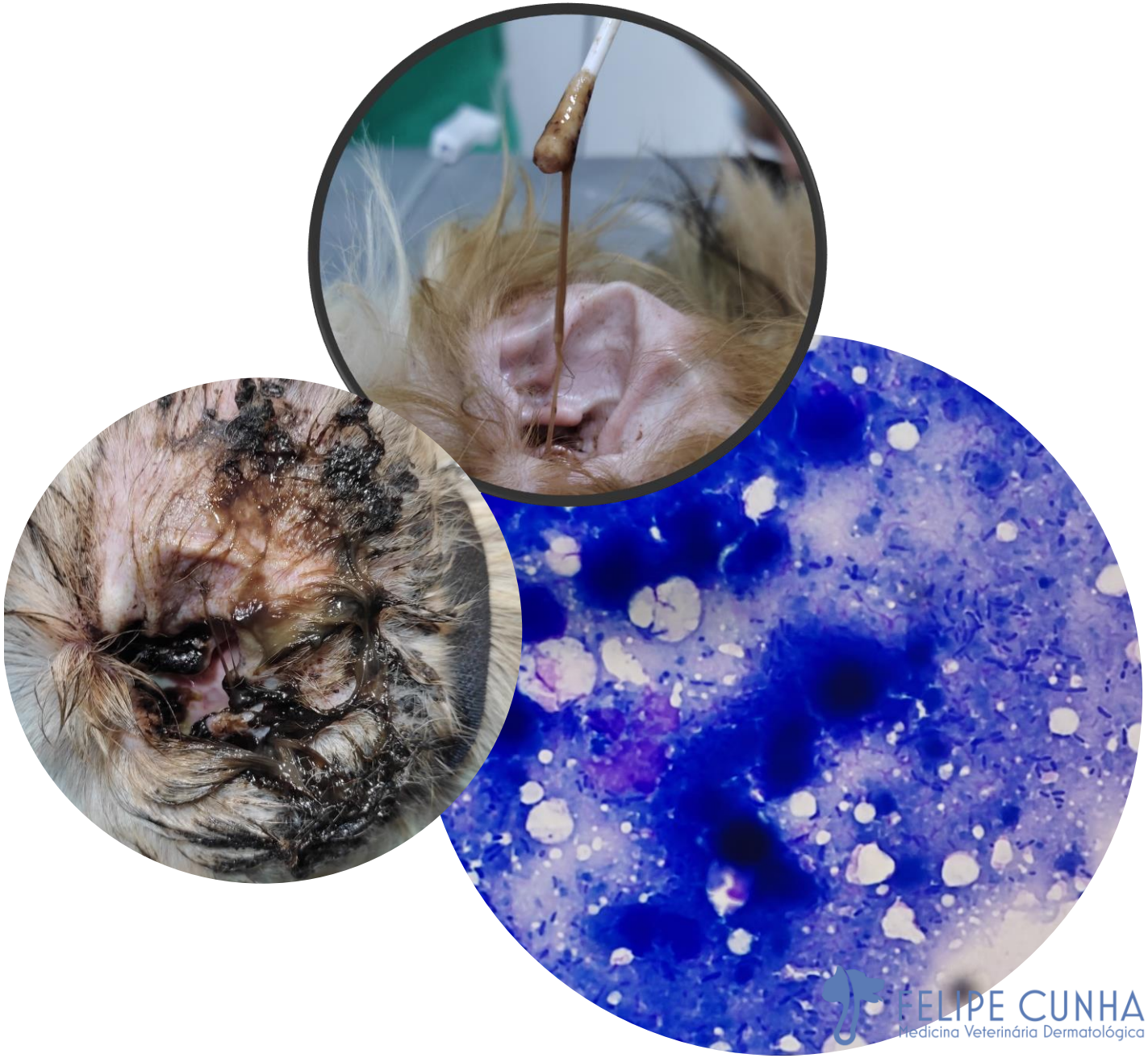

DERMATOVET CURSOS

FELIPE CUNHA
Medicina Veterinária Dermatológica

Acervo Prof. Dra. Renata Novais Mencalha

Biofilme

Quase todos os micróbios podem formar biofilmes; eles são mais comuns com ***Pseudomonas* spp** na otite, mas podem ser observados com ***Staphylococcus*** spp, outras bactérias e ***Malassezia***.

Qual microorganismo você acha que gerou esta apresentação clínica?

FELIPE CUNHA
Medicina Veterinária Dermatológica

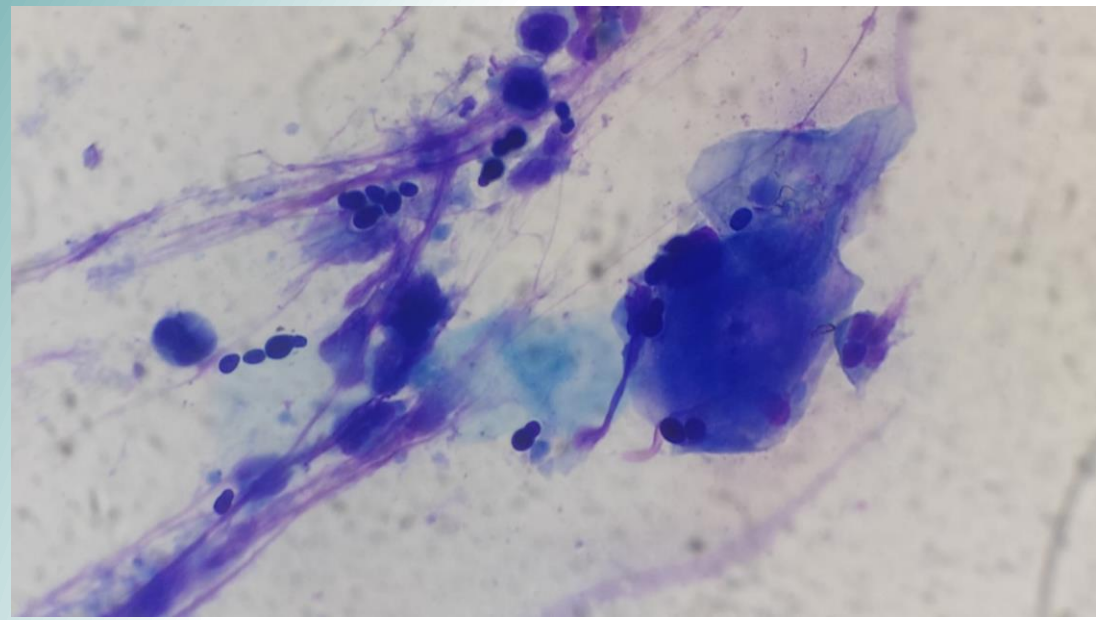

Nunes Rodrigues and Vandenabeele
BMC Veterinary Research (2021) 17:353
https://doi.org/10.1186/s12917-021-03066-7

BMC Veterinary Research

RESEARCH Open Access

Pilot study of dogs with suppurative and non-suppurative *Malassezia* otitis: A case series

Tania C. Nunes Rodrigues* and Sophie I. Vandenabeele

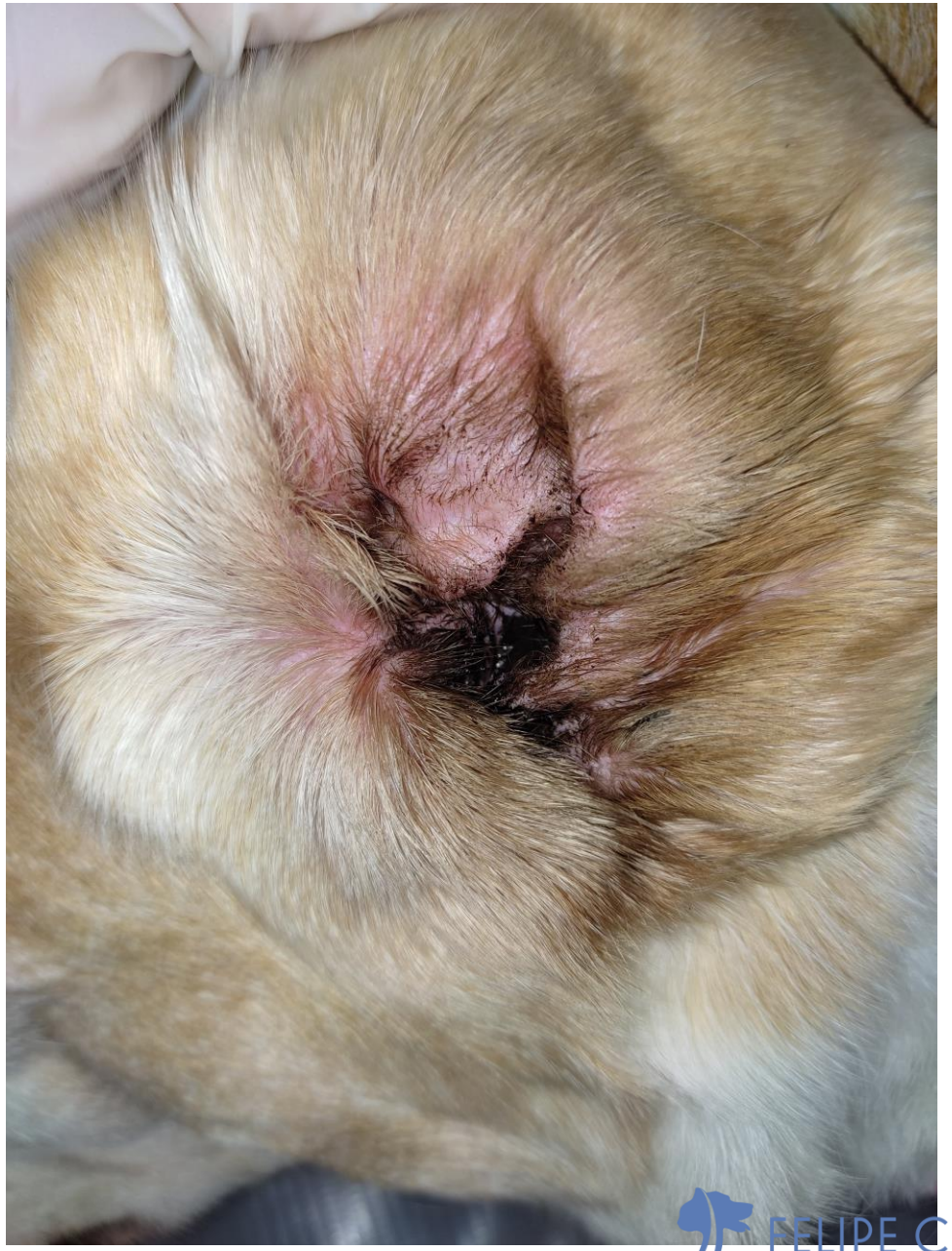

DERMATOVET CURSOS

FELIPE CUNHA
Medicina Veterinária Dermatológica

Fatores **predisponentes** de otite externa

Categoria	Fator
Anatomia e conformação	Orelhas peludas Orelhas pendentes Densidade aumentada e fisiologia alterada das glândulas ceruminosas (Cocker Americano/Spaniel) Canais auditivos estreitos (Shar pei) ou atresia
Estilo de vida do cão	Natação Limpeza excessiva (umedecimento, maceração, impactação de material profundamente no canal auditivo, danos iatrogênicos) Arrancamento de pelos rotineiramente Ambientes quentes e úmidos

Tim Nuttall, 2023 - Managing recurrent otitis externa in dogs: what have we learned and what can we do better?

Imagens: Dr. Marco Oliveira

DERMATOVET
CURSOS

FELIPE CUNHA
Medicina Veterinária Dermatológica

DERMATOVET
CURSOS

FELIPE CUNHA
Medicina Veterinária Dermatológica

Fatores perpetuantes

São **alterações patológicas crônicas adquiridas** nos canais auditivos que impedem a resolução.

- Hiperplasia glandular e epitelial
- Ulceração
- Otite média
- Estenose – fibrose - calcificação

Quanto mais cedo identificar e tratar, melhor!

- Papel do diagnóstico precoce e ensino ao tutor

Estas alterações devem ser estudadas e revertidas o quanto antes

- Diagnóstico por imagem para avaliação de gravidade e extensão

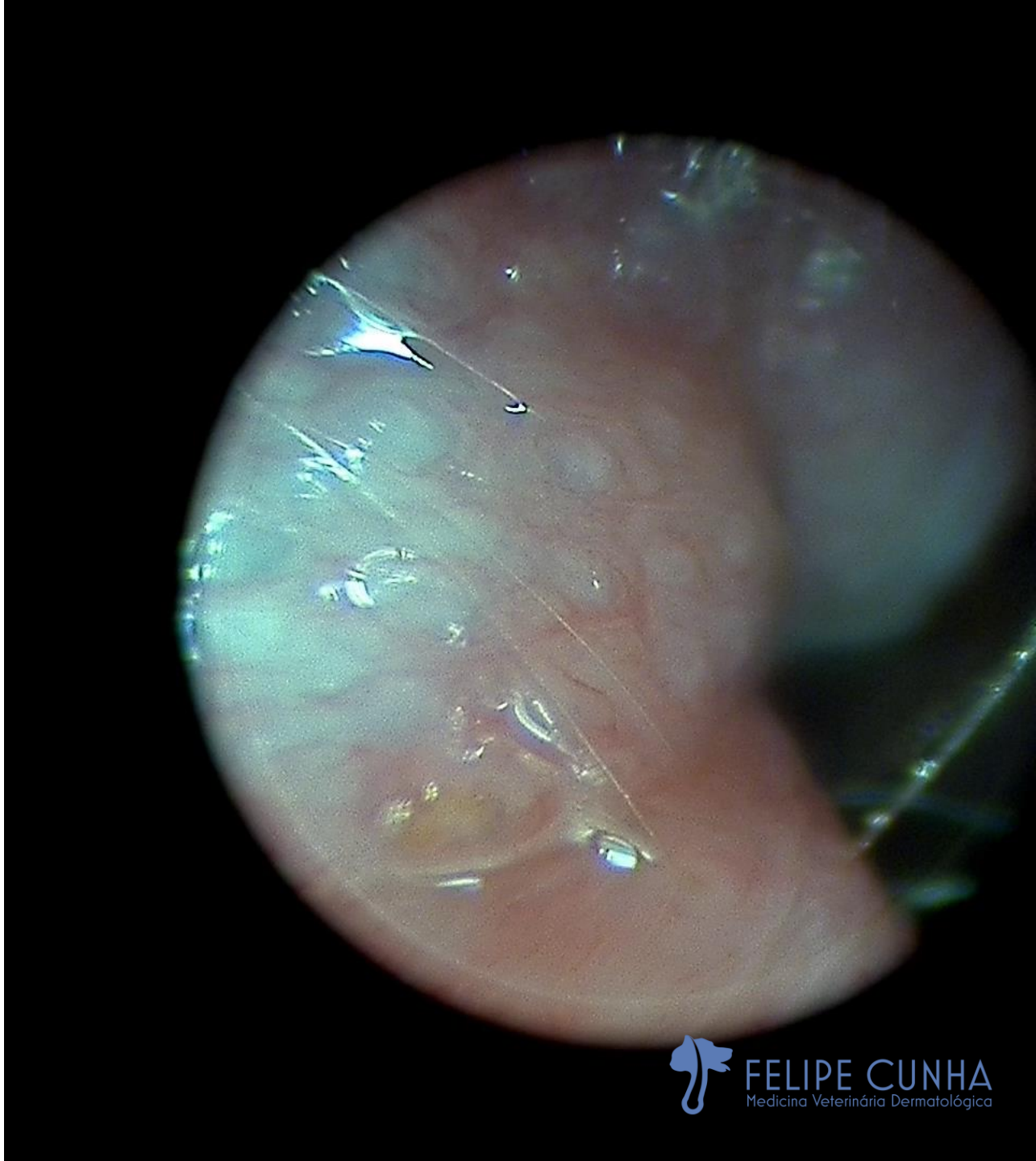

DERMATOVET
CURSOS

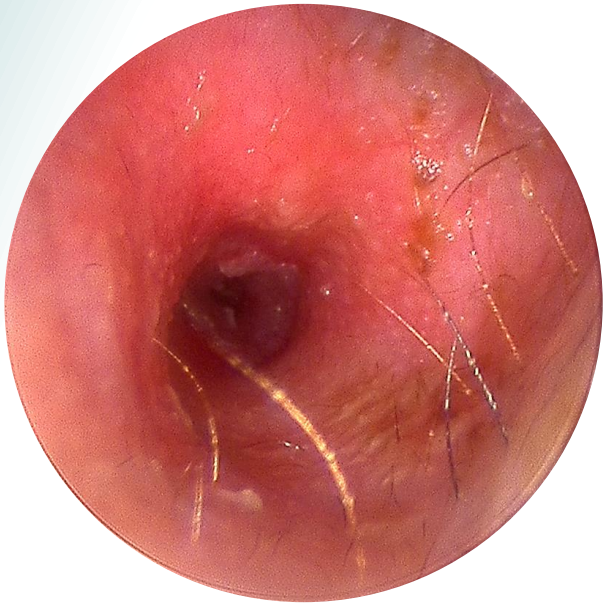

DERMATOVET
CURSOS

FELIPE CUNHA
Medicina Veterinária Dermatológica

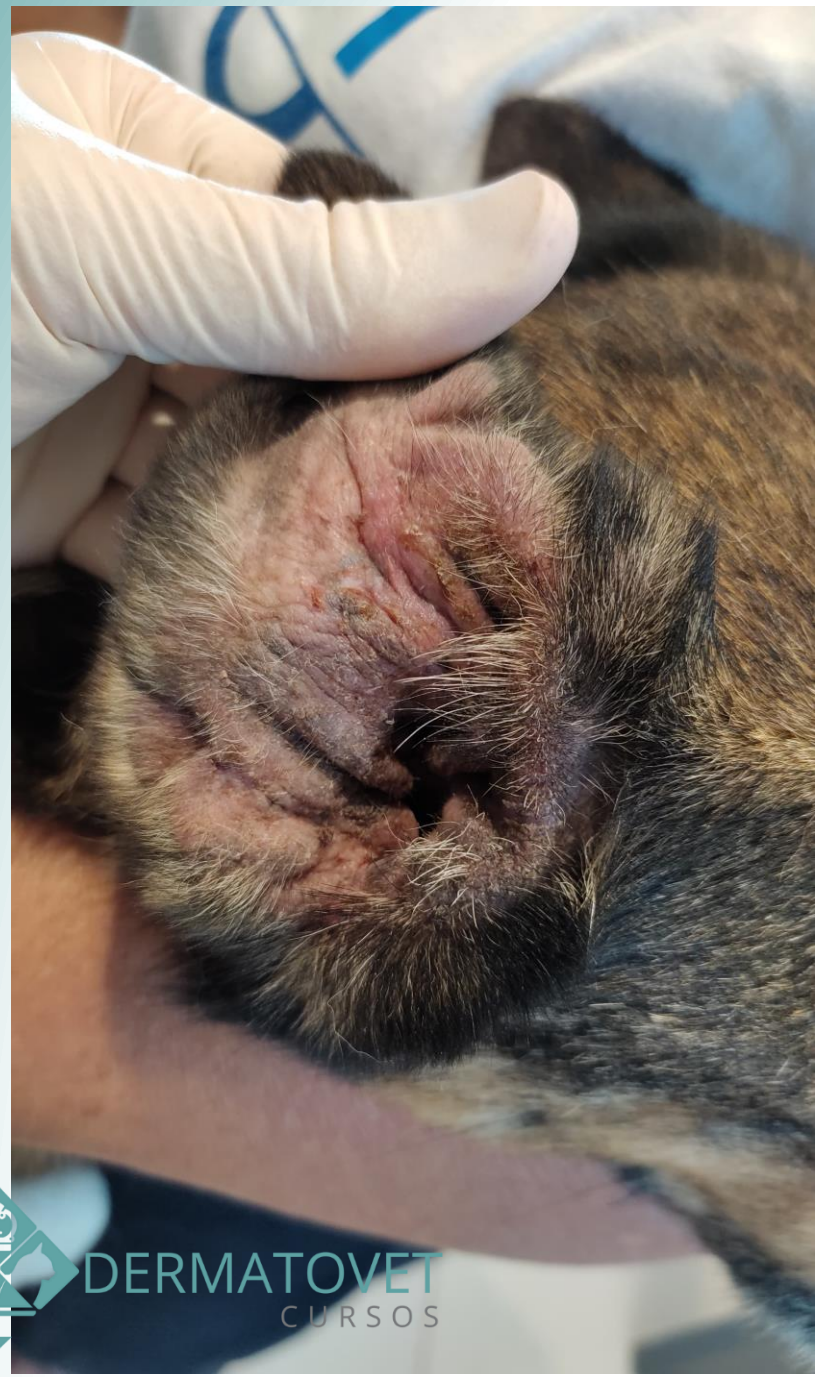

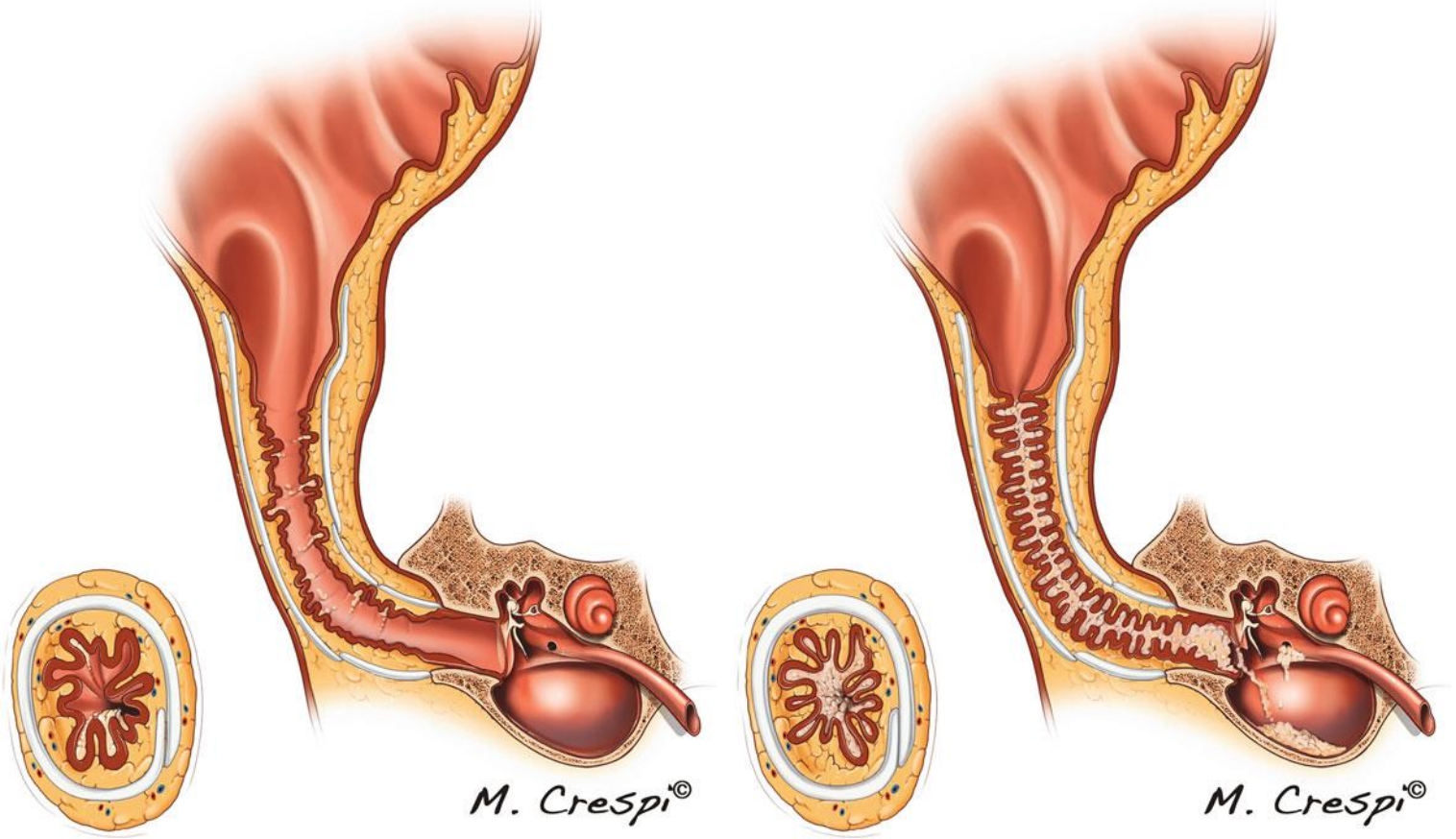

Imagem: Manual to Veterinary Video-Oto-Endoscopy – Giovanni Ghibaudo (Springer, 2010)

DERMATOVET
CURSOS

FELIPE CUNHA
Medicina Veterinária Dermatológica

Etiopatogênese

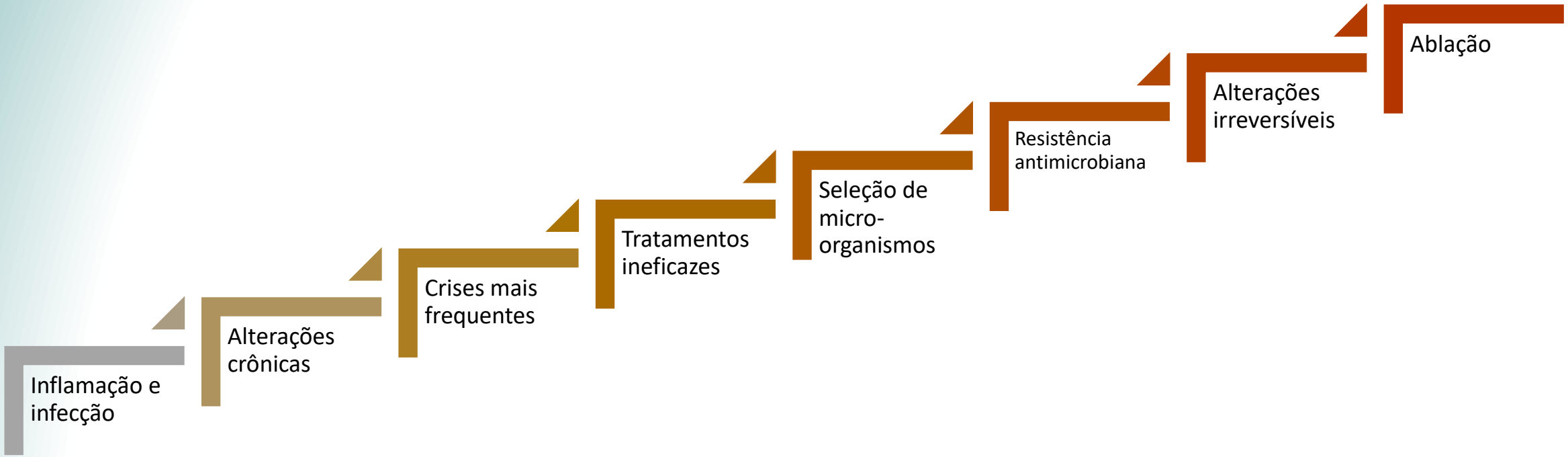

Para evitar as cirurgias e suas complicações, é necessário entender a etiologia e patogênese das otites!

DERMATOVET CURSOS

FELIPE CUNHA
Medicina Veterinária Dermatológica

Otite Média / Interna

Otite média em casos crônicos de otite externa canina

Alterações anatômicas crônicas

Estenose, fibrose, cistos, pólipos, neoplasia

Otite média

“ocorre em 50–82% dos cães com otite externa crônica recorrente, particularmente quando há estenose horizontal do canal auditivo e/ou infecção por bactérias Gram-negativas.”
(Fraser, et al 1969 e Cole et al, 1998).

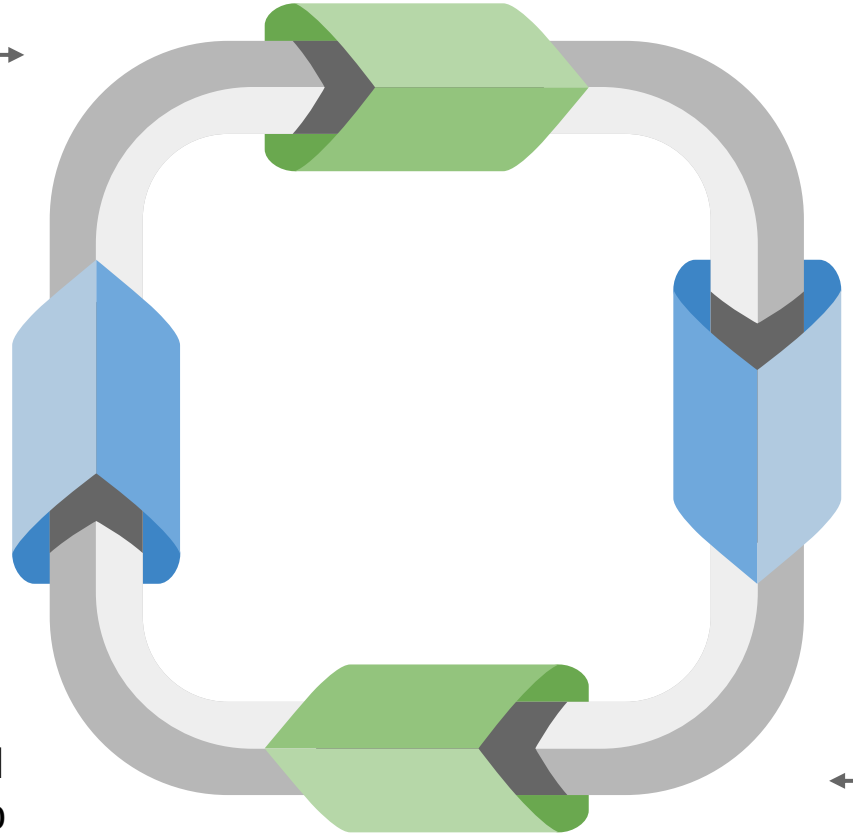

Falha na migração epitelial

Detritos celulares não saem do ouvido adequadamente

↑ Pressão na MT

Que gera perfuração da membrana timpânica (MT)

DERMATOVET CURSOS

FELIPE CUNHA
Medicina Veterinária Dermatológica

Otite média em casos crônicos

Veterinary Dermatology

Scientific Paper

Computed tomographic findings in 205 dogs with clinical signs compatible with middle ear disease: a retrospective study

Audrey Belmudes, Charline Pressanti, Paul Y. Barthez, Eloy Castilla-Castaño, Lionel Fabries, Marie C. Cadiergues

First published: 10 October 2017 | https://doi.org/10.1111/vde.12503 | Citations: 16

Part of this study was previously presented as an oral communication at the Residents and Interns short communications session at the AFVAC (Association Française des Vétérinaires pour Animaux de Compagnie) Conference (Nantes, December 2013).
Source of Funding: This study was self-funded.
Conflicts of interest: No conflicts of interest have been declared.

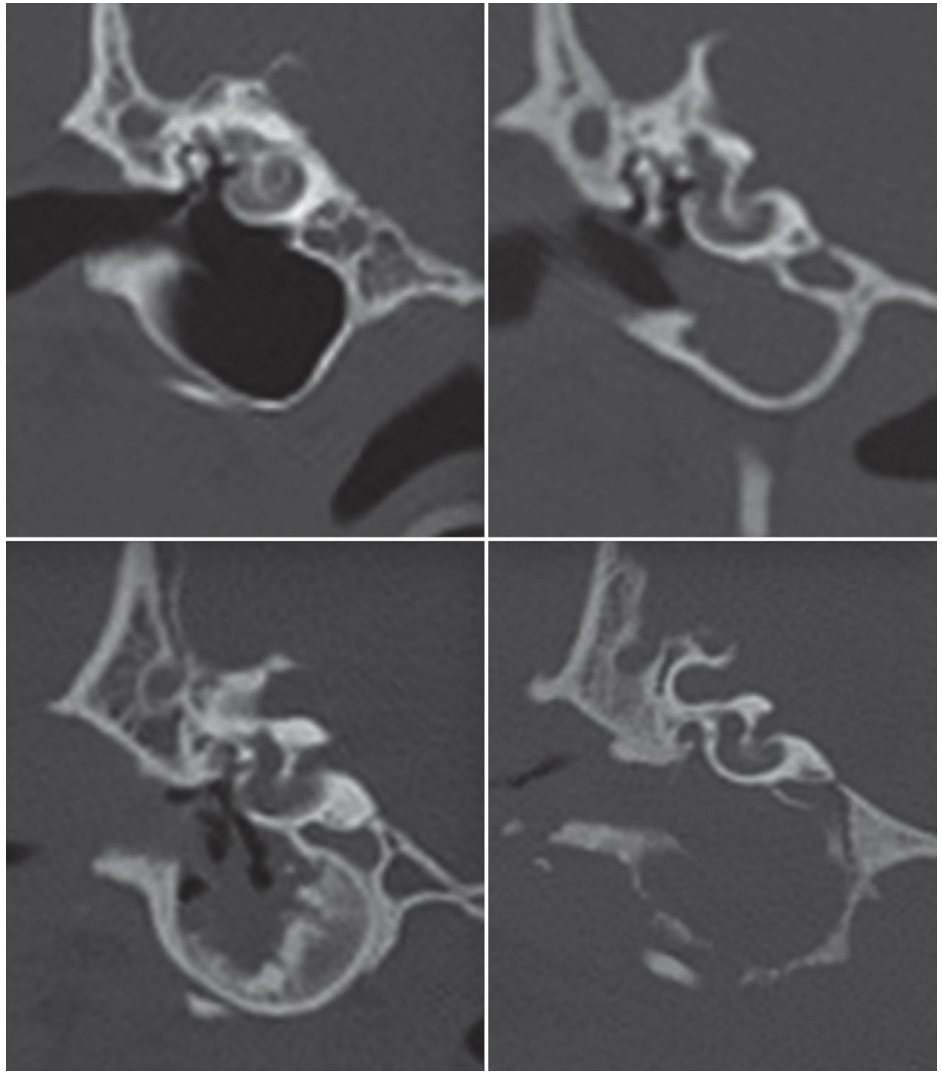

DERMATOVET CURSOS

FELIPE CUNHA
Medicina Veterinária Dermatológica

Otite média em casos crônicos

Veterinary Dermatology

Scientific Paper

Computed tomographic findings in 205 dogs with clinical signs compatible with middle ear disease: a retrospective study

Audrey Belmudes, Charline Pressanti, Paul Y. Barthez, Eloy Castilla-Castaño, Lionel Fabries, Marie C. Cadiergues

First published: 10 October 2017 | https://doi.org/10.1111/vde.12503 | Citations: 16

Part of this study was previously presented as an oral communication at the Residents and Interns short communications session at the AFVAC (Association Française des Vétérinaires pour Animaux de Compagnie) Conference (Nantes, December 2013).
Source of Funding: This study was self-funded.
Conflicts of interest: No conflicts of interest have been declared.

Table 1. Lesions of the middle ear observed with computed tomography (CT) in three groups of dogs, expressed in number of ears

CT lesions Clinical findings	Normal middle ear	Fluid-filled bulla	Bulla wall thickening	Partial or total destruction of the bulla wall	Total
Group 1					
Chronic otitis externa	127 (59.3%)	38 (17.7%)	42 (19.6%)	7 (3.2%)	214
Erythemato-ceruminous	67 (77%)	10 (11.5%)	10 (11.5%)	0	87
Suppurative	46 (55.4%)	15 (18.1%)	17 (20.5%)	5 (6%)	83
Proliferative	14 (31.8%)	13 (29.5%)	15 (34.1%)	2 (4.6%)	44
Group 2					
Vestibular disorder	91 (85.8%)	8 (7.5%)	7 (6.6%)	0	106
Group 3					
Others	37 (61.7%)	20 (33.3%)	3 (5%)	0	60
Deafness [CKCS]	9 (1) [34.6% (5.6%)]	17 (17) [65.4% (94.4%)]	0	0	26 [18]
CBH, head tilt	20 (100%)	0	0	0	20
Pruritus, head shaking	6 (60%)	2 (20%)	2 (20%)	0	10
Painful mouth opening	2 (50%)	1 (25%)	1 (25%)	0	4

CKCS Cavalier King Charles Spaniel, CBH Claude Bernard Horner syndrome.

4

© 2017 ESVD and ACVD, *Veterinary Dermatology*

(achados tomográficos foram: conteúdo dentro de bula, espessamento de bula ou destruição de bula)

OM em casos de otite externa crônica: 40,7%

Eritemato-ceruminosa: 23% com otite média

Supurativa: 44,6% com otite média

Estenosante/proliferativa: 68,2% com otite média

DERMATOVET CURSOS

FELIPE CUNHA
Medicina Veterinária Dermatológica

Otite média / interna (causas + comuns)

Caninos

- Doença descendente: Otite externa e rompimento timpânico (na maioria dos casos de otite externa crônica)
- Corpo estranho
- Massas / neoplasias (ex: colesteatoma, pólipos, adenocarcinomas, adenomas de gls. Ceruminosas, etc)
- Otite média secretória primária (“PSOM”)

Felinos

- Doença ascendente (infecções respiratórias) – nasofaringe via tuba auditiva
- Pólipos nasofaríngeos

Otite média ascendente em felino

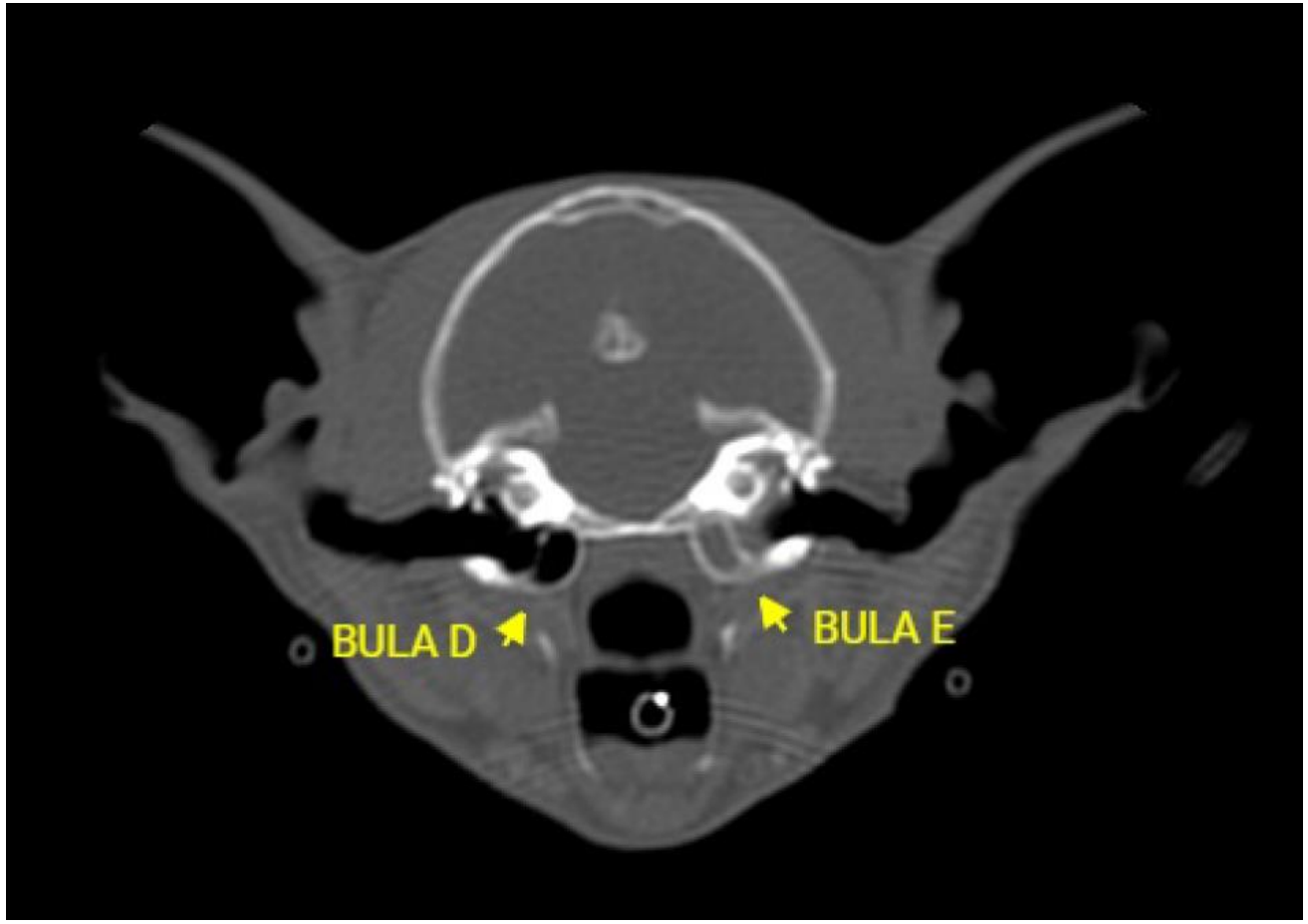

DERMATOVET CURSOS

FELIPE CUNHA
Medicina Veterinária Dermatológica

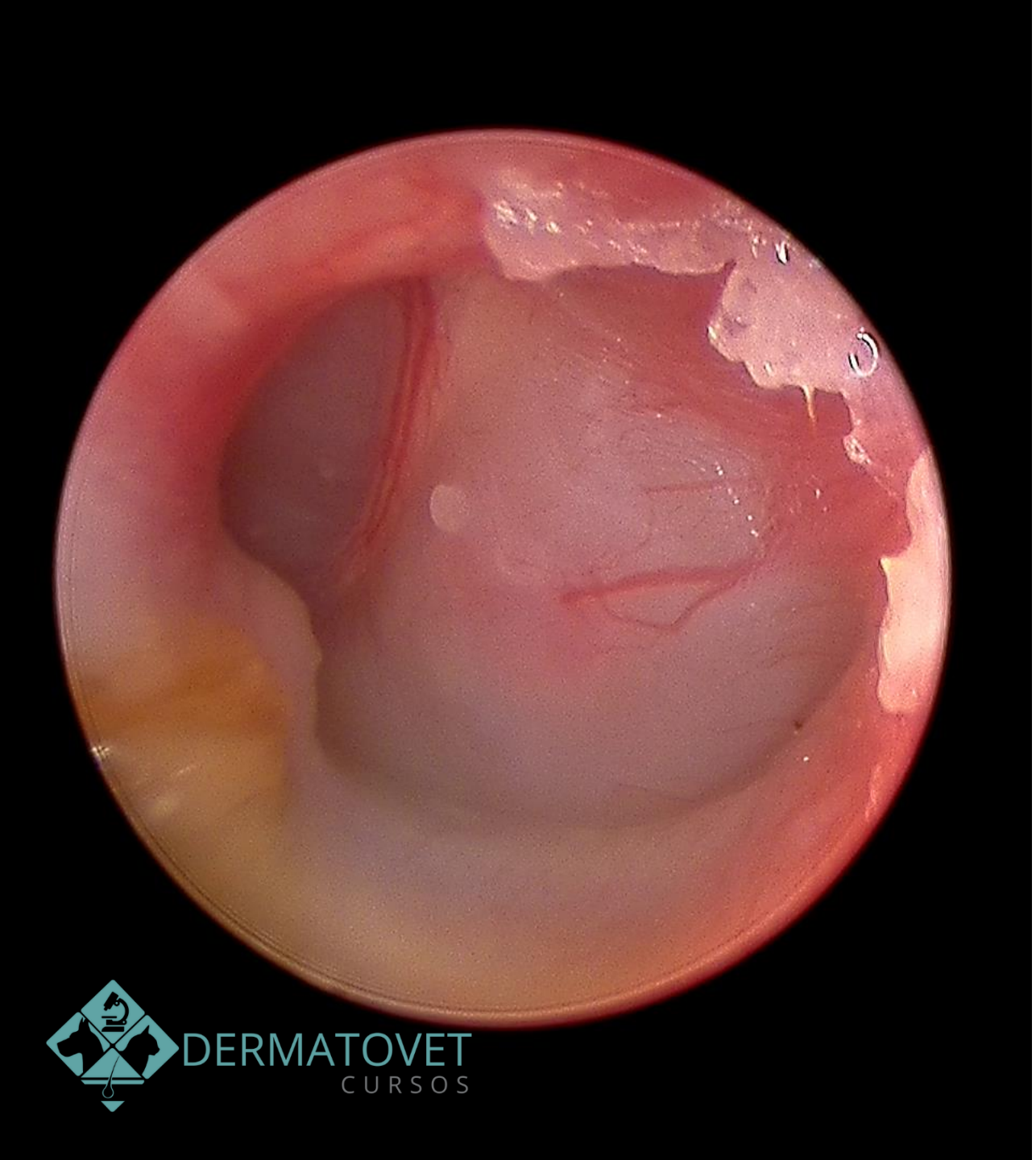

Alterações na otoscopia:

As alterações incluem uma MT **espessada, opaca, inflamada ou cinzenta, material atrás da MT e uma pars tensa convexa**.

Pode ser possível observar rupturas ou rasgos na MT, o que normalmente (na ausência de dano traumático ou iatrogênico à MT) confirma a otite média.

FELIPE CUNHA
Medicina Veterinária Dermatológica

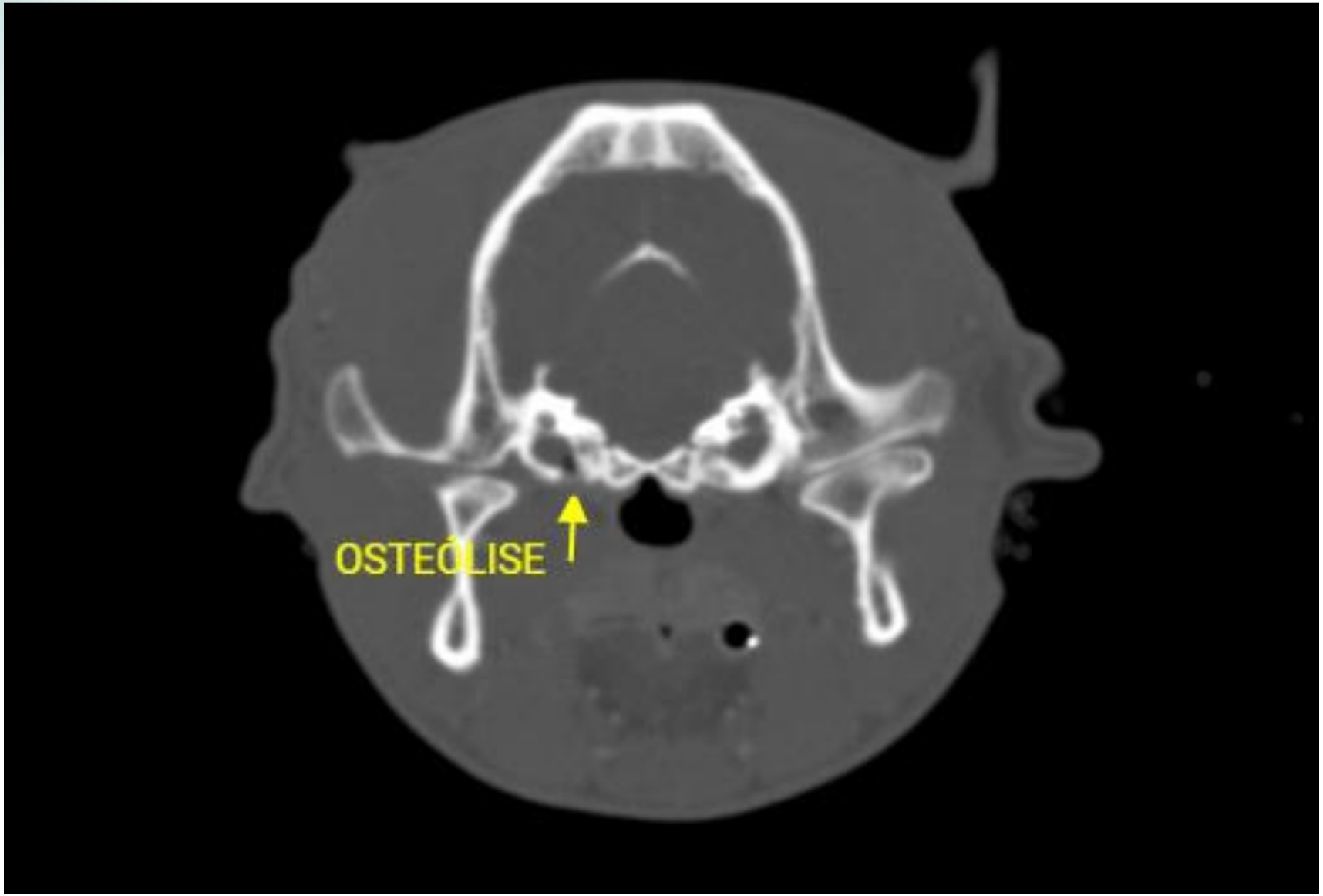

DERMATOVET
CURSOS

FELIPE CUNHA
Medicina Veterinária Dermatológica

Braquicefálicos e OM/OI

Predisposição anatômica

Estreitamento / disfunção de tuba

Bula menos volumosa

Angulação mais pronunciada

Musculatura densa

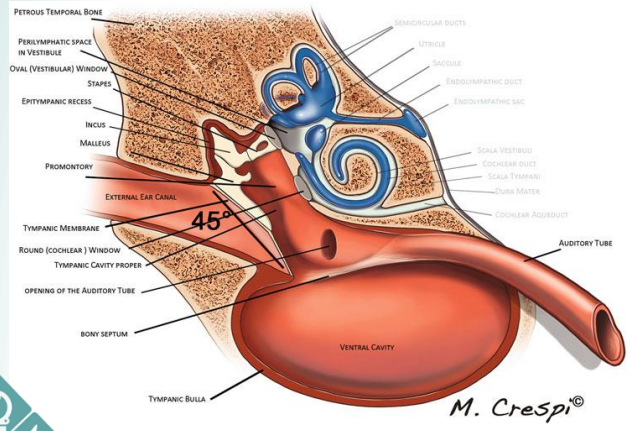

Imagens: Manual to Veterinary Video-Oto-Endoscopy – Giovanni Ghibaudo (Springer, 2010)

DERMATOVET CURSOS

FELIPE CUNHA
Medicina Veterinária Dermatológica

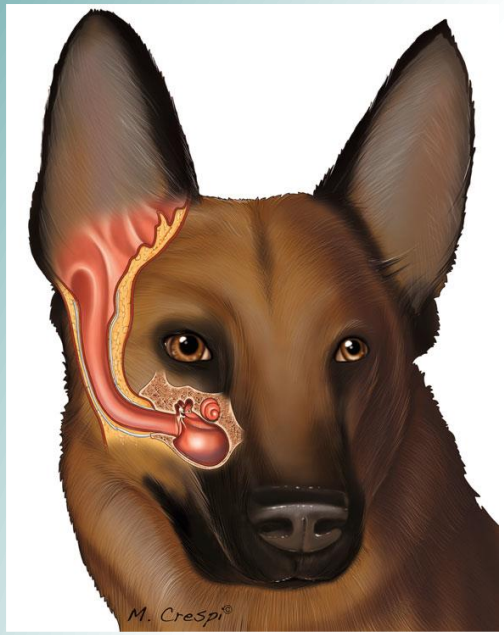

Estenose dos braquicefálicos + hiperplasia/edema

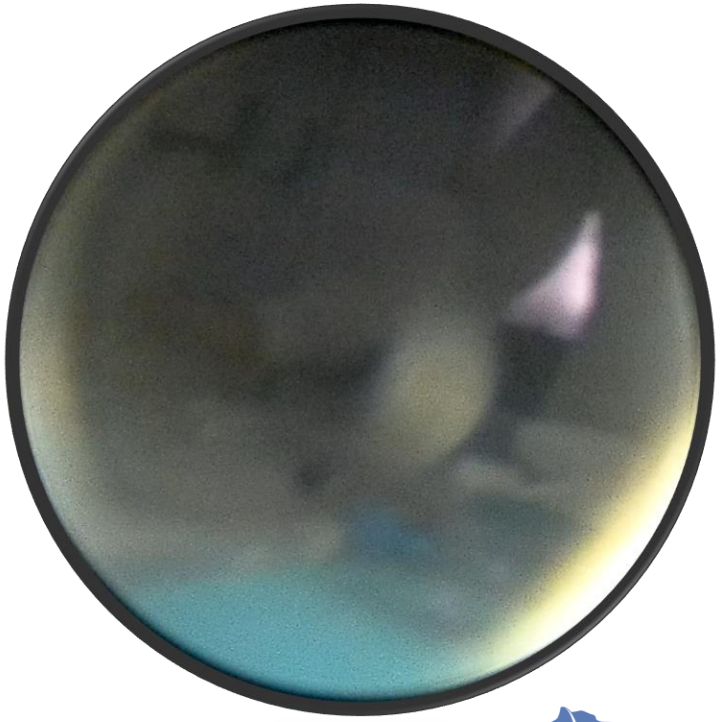

Imagens: Manual to Veterinary Video-Oto-Endoscopy – Giovanni Ghibaudo (Springer, 2010)

DERMATOVET CURSOS

FELIPE CUNHA
Medicina Veterinária Dermatológica

OM/OI: Sinais clínicos

Dor / dificuldade de mastigação

Ataxia

Head tilt (para o lado da otite)

Nistagmo (fase rápida “foge da lesão”)

Anisocoria (miose do lado da otite)

Xeromicteria

CCS

Andar em círculos

Inapetência

Febre

Síndrome de Horner (Enoftalmia, ptose e miose)

Redução auditiva

Paralisia facial

DERMATOVET CURSOS

FELIPE CUNHA
Medicina Veterinária Dermatológica

Otite média / interna em felinos

Sinais **inespecíficos** podem ser encontrados:

Inapetência (9/58, 16%)

Prurido/alopecia (50%)

Sinais nasofaríngeos (45%)

Otite externa (OE) (79%)

Otite interna (OI) (ataxia ± inclinação da cabeça) em 40%.

Coleção purulenta ocorreu em 36%

Pólipos em 26%.

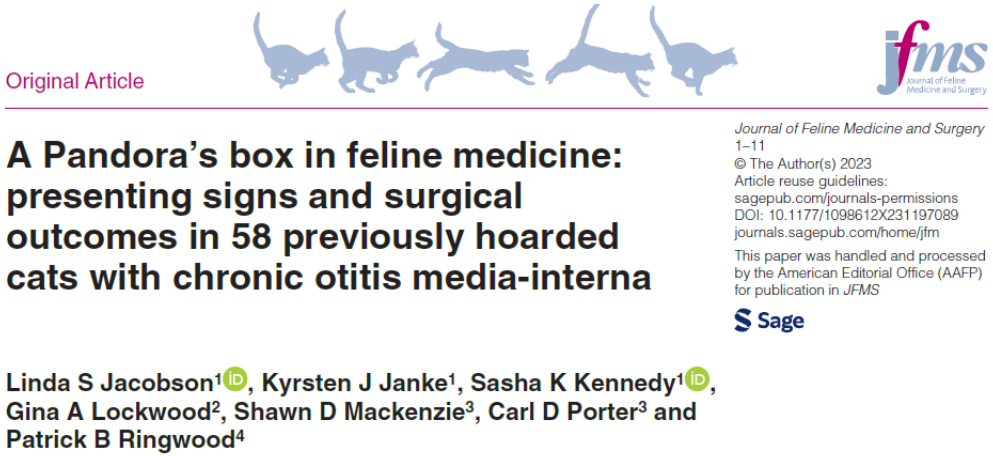

Original Article

A Pandora's box in feline medicine: presenting signs and surgical outcomes in 58 previously hoarded cats with chronic otitis media-interna

Journal of Feline Medicine and Surgery
1–11
© The Author(s) 2023
Article reuse guidelines:
sagepub.com/journals-permissions
DOI: 10.1177/1098612X231197089
journals.sagepub.com/home/jfm
This paper was handled and processed by the American Editorial Office (AAFP) for publication in *JFMS*
Sage

Linda S Jacobson[1], Kyrsten J Janke[1], Sasha K Kennedy[1], Gina A Lockwood[2], Shawn D Mackenzie[3], Carl D Porter[3] and Patrick B Ringwood[4]

De onde vem o colesteatoma?

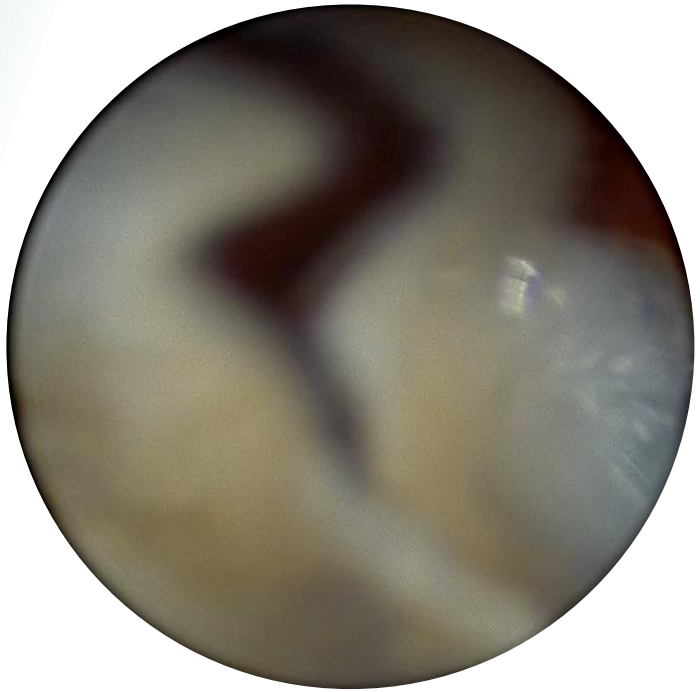

Etiologia não completamente elucidada em animais

Cisto epidermoide formado atrás do tímpano

"Pele crescendo no lugar errado"

Congênito ou adquirido

"Canine aural tympanokeratoma" – tímpanoceratoma – queratoacantoma

Raros casos em gatos

Assume comportamento tumoral (mas <u>não é considerado uma neoplasia</u>!) pela característica expansiva e recidivante.

Pode gerar grande destruição das estruturas locais, inclusive as ósseas

DERMATOVET CURSOS

FELIPE CUNHA
Medicina Veterinária Dermatológica

Complicações do colesteatoma

- Destruição de estruturas adjacentes
- Paralisia de nervo facial
- Comprometimento da ATM (dor, disfunção mastigatória)
- Head tilt
- Nistagmo rotacional ou horizontal
- Estrabismo ventro lateral ipsilateral à lesão
- Comprometimento postural sem perda de propriocepção consciente
- Meningite > encefalite: comprometimento neurocentral (otite interna)
    - Depressão, estupor, dor cervical, convulsão, paresia, opistotono, déficit propioceptivo

DERMATOVET CURSOS

FELIPE CUNHA
Medicina Veterinária Dermatológica

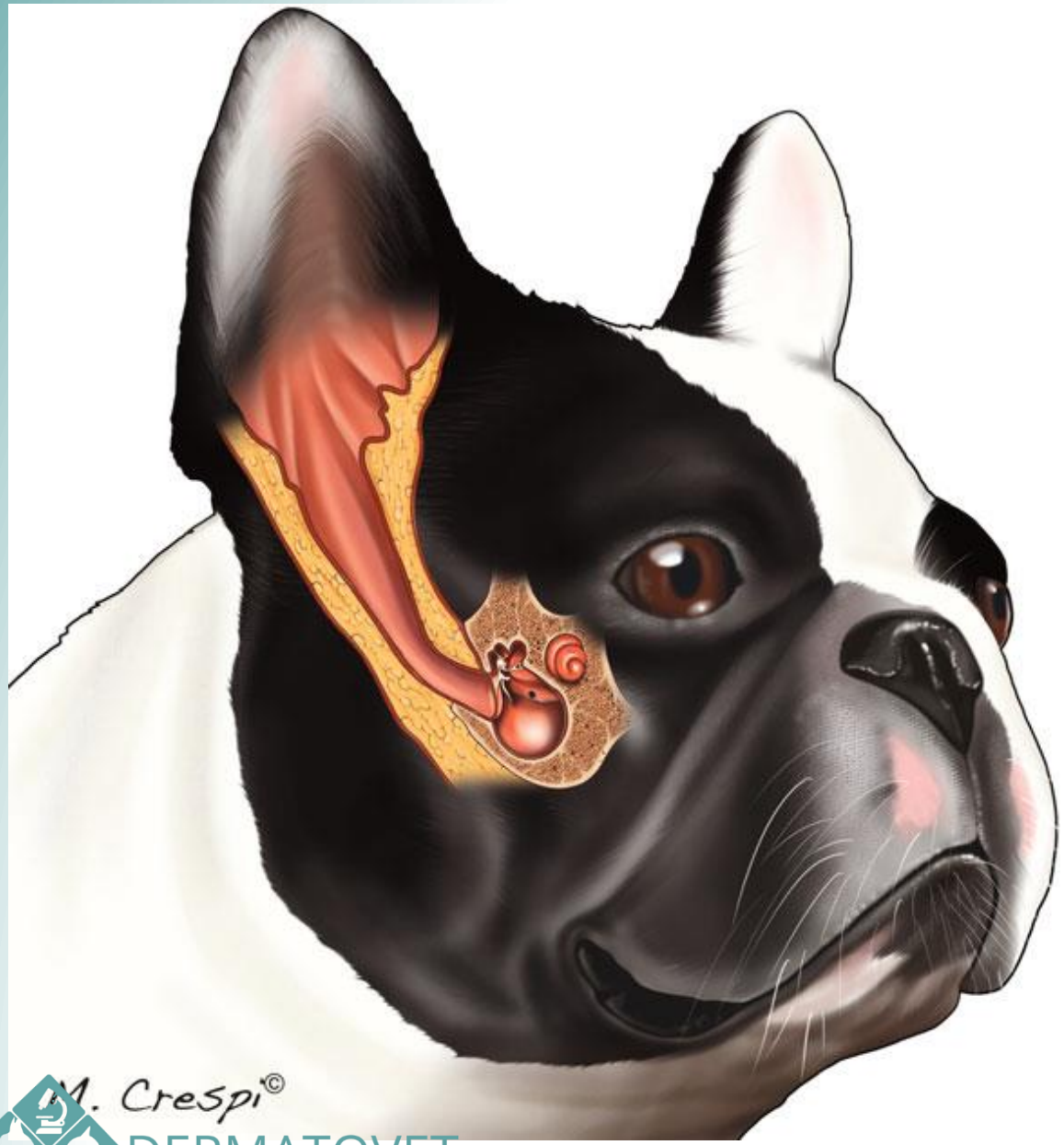

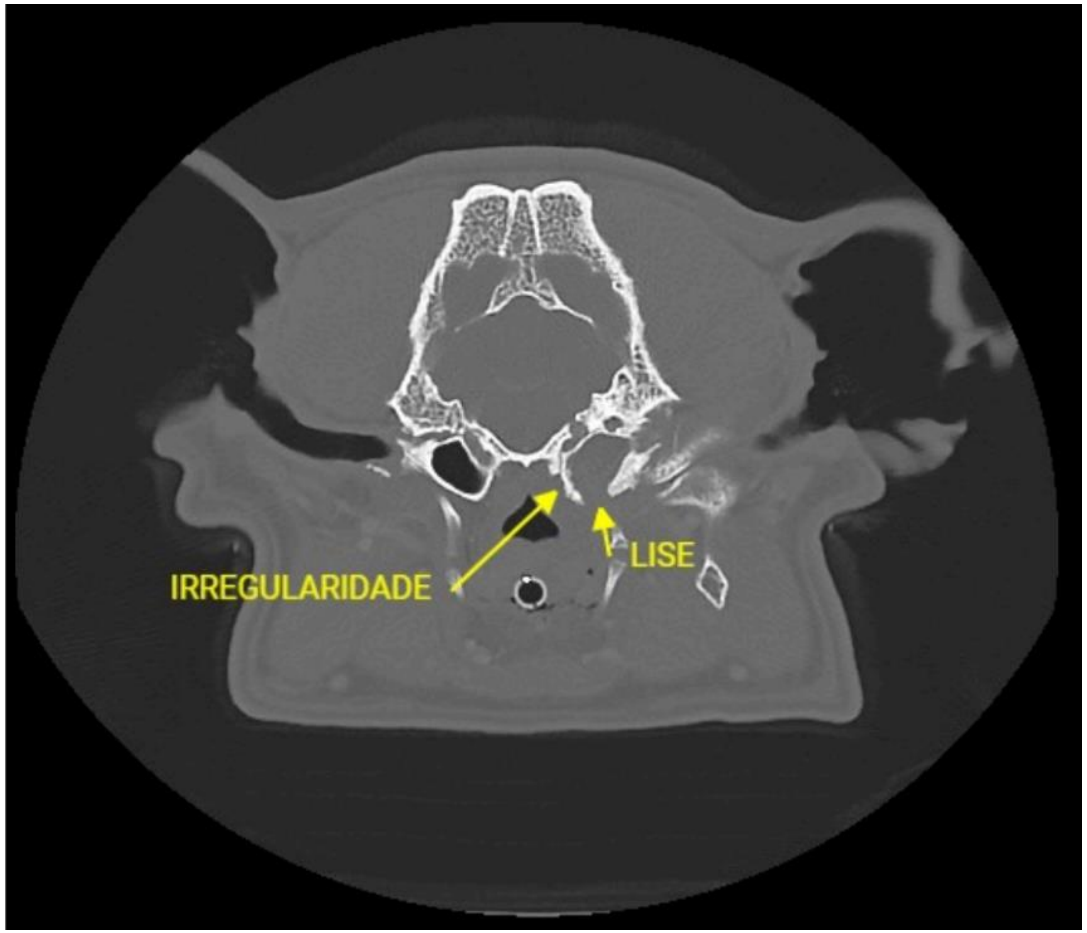

DERMATOVET CURSOS

FELIPE CUNHA
Medicina Veterinária Dermatológica

Imagem: Manual to Veterinary Video-Oto-Endoscopy – Giovanni Ghibaudo (Springer, 2010)

De onde vem o colesteatoma?

Adquirida Primária:

Disfunção de tuba auditiva + Má ventilação crônica da tuba auditiva = Invaginação da membrana timpânica rumo a bula (teoria da invaginação ou retração).

Adquirida Secundária: (a lesões crônicas em orelha média e externa)

1) Metaplasia do epitélio em epitélio escamoso estratificado devido à inflamação crônica

2) Migração do epitélio escamoso para a bula após um gatilho (processo inflamatório) e através de uma ponte (tecido de granulação) que passa pela a MT (perfurada)

3) **Invasão de células epiteliais** no espaço subepitelial através de uma ruptura da **membrana basal**

Congênita: rara; Esquilo-da-Mongólia e humanos.

DERMATOVET CURSOS

FELIPE CUNHA
Medicina Veterinária Dermatológica

Etiopatogenia: Adquirida primária (teoria da invaginação ou retração)
Má ventilação crônica da tuba auditiva

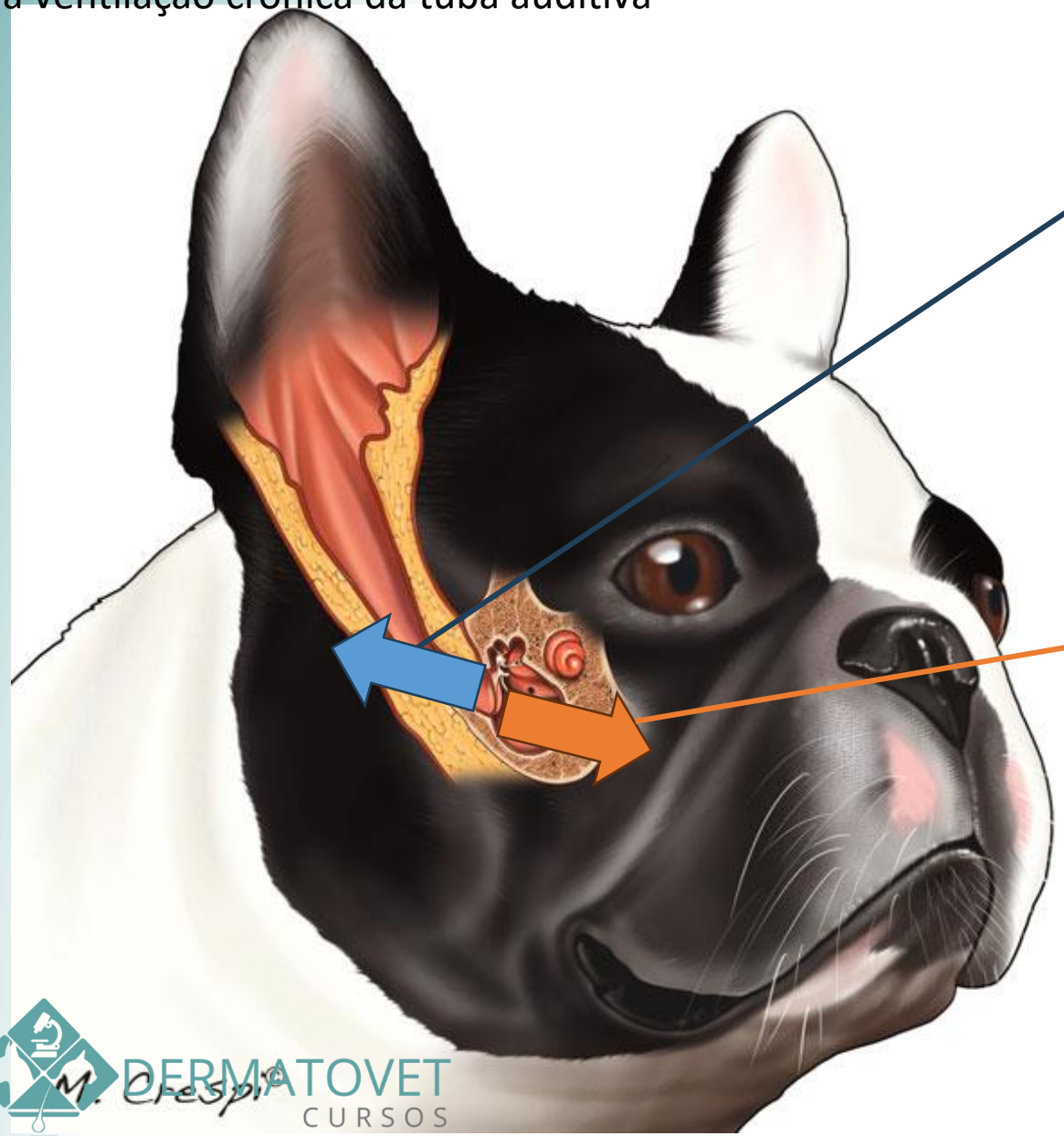

Crescimento de células epiteliais sentido tímpano – pavilhão auricular. Em braquicefálicos: mais dificultoso. Empurra tímpano para dentro.

Pressão negativa (cães roncadores) via tuba auditiva. “Suga o tímpano para dentro”.

Invaginação: joga queratina para a bula (migração epitelial reversa)

DERMATOVET CURSOS

FELIPE CUNHA
Medicina Veterinária Dermatológica

Imagem: Manual to Veterinary Video-Oto-Endoscopy – Giovanni Ghibaudo (Springer, 2010)

O pólipo (que muitas vezes acompanha o colesteatoma) dificulta mais ainda a migração epitelial

Imagem: Manual to Veterinary Video-Oto-Endoscopy – Giovanni Ghibaudo (Springer, 2010)

De onde vem o colesteatoma?

Adquirida Primária:

Disfunção de tuba auditiva + Má ventilação crônica da tuba auditiva = Invaginação da membrana timpânica rumo a bula (teoria da invaginação ou retração).

Adquirida Secundária: (a lesões crônicas em orelha média e externa)

1) Metaplasia do epitélio em epitélio escamoso estratificado devido à inflamação crônica

2) Migração do epitélio escamoso para a bula após um gatilho (processo inflamatório) e através de uma ponte (tecido de granulação) que passa pela a MT (perfurada)

3) **Invasão de células epiteliais** no espaço subepitelial através de uma ruptura da **membrana basal**

Congênita: rara; Esquilo-da-Mongólia e humanos.

DERMATOVET CURSOS

FELIPE CUNHA
Medicina Veterinária Dermatológica

Adquirida Secundária:

A partir de otites externas recidivantes → Perfuração timpânica → Úlceras no epitélio formam tecido granulomatoso (devido a inflamação crônica) → Epitélio progride sobre o tecido granulomatoso (como uma ponte) caindo dentro da bula, espalhando-se (OBS: na bula há células de epitélio respiratório)

→ O epitélio que entrou começa a descamar, causando atapetamento e uma massa de queratina → Expansão do cisto com eventual inflamação e contaminação → Osteomielite, causando um desarranjo da estrutura óssea sob a condição de um tecido epitelial expansivo → Expansão da bula

DERMATOVET CURSOS

FELIPE CUNHA
Medicina Veterinária Dermatológica

Diagnóstico das otites

Anamnese

- Histórico
- Tempo de evolução
- Recidiva?
- Resposta a tratamentos prévios?
- Dermatopatia concomitante?
- Manifestações clínicas observadas: prurido, dor, déficit auditivo, secreções, meneio cefálico, odor, etc.
- Sinais sugestivos de otite média/interna?

Exame clínico

Palpação
- Manifestações agudas
- Manifestações crônicas

Olfação

Visão

Avaliar o paciente como um todo
- Ex: manifestações clássicas de DAC
- Assimetria facial, paralisia facial, conjuntivite.

DERMATOVET CURSOS

FELIPE CUNHA
Medicina Veterinária Dermatológica

Qual otoscópio utilizar?

DERMATOVET
CURSOS

FELIPE CUNHA
Medicina Veterinária Dermatológica

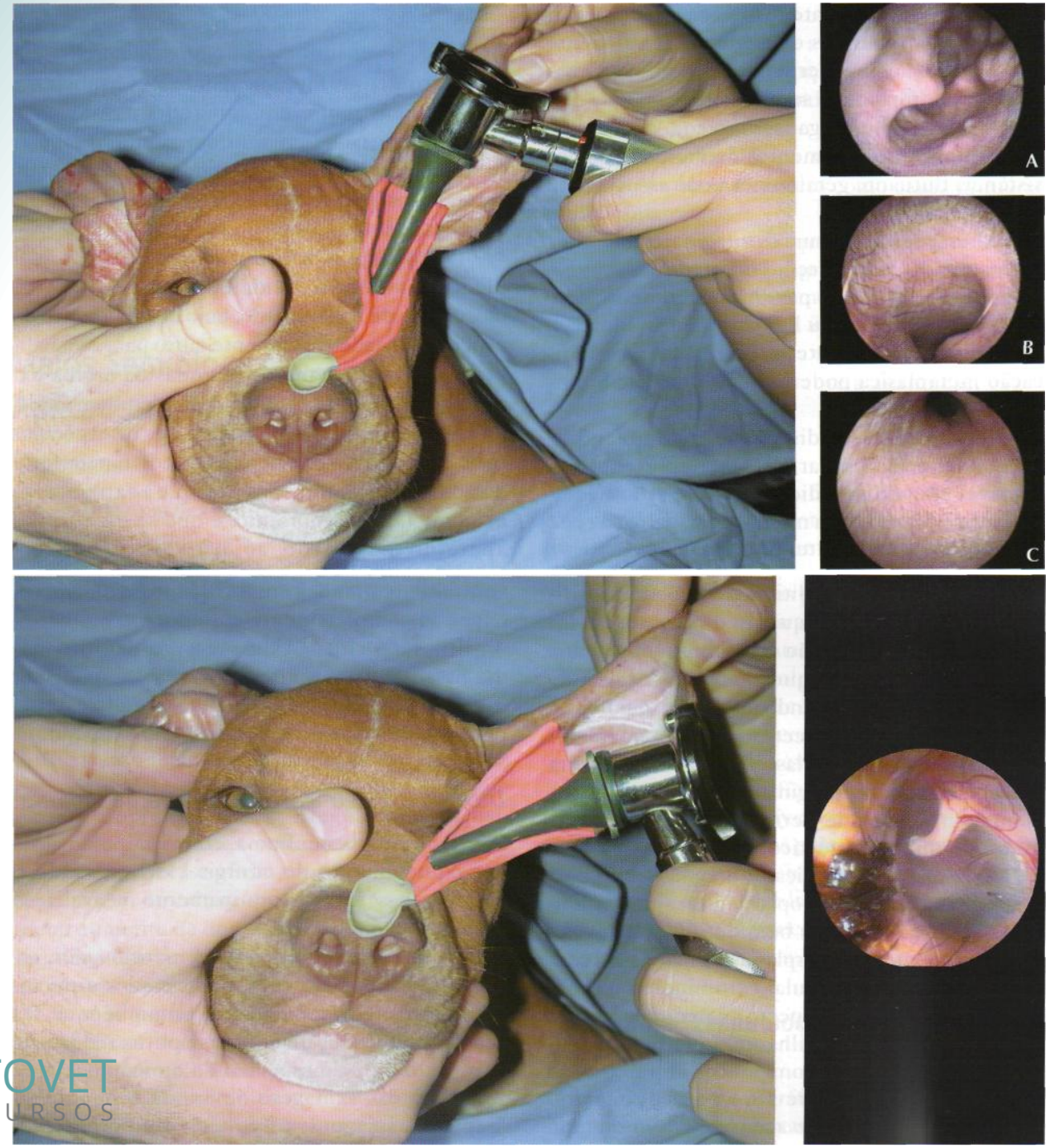

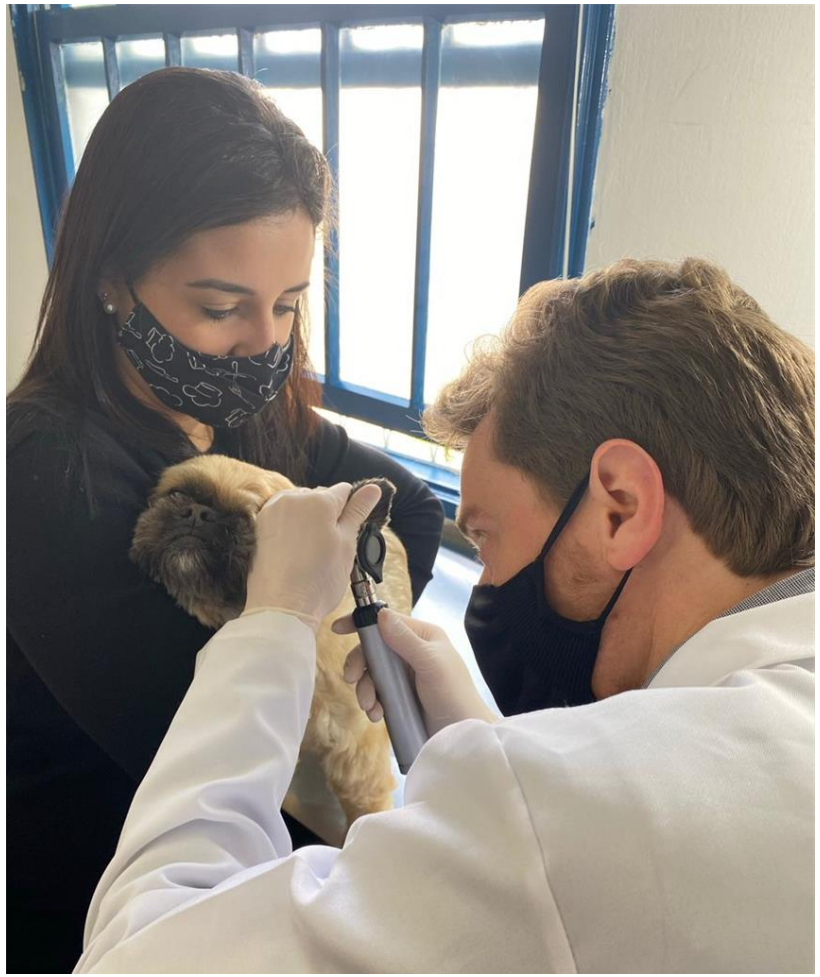

DERMATOVET
CURSOS

FELIPE CUNHA
Medicina Veterinária Dermatológica

Giufrida & Lucas in Semiologia Veterinária - A Arte do Diagnóstico (F. Feitosa)

Otoscopia digital



DERMATOVET
CURSOS

FELIPE CUNHA
Medicina Veterinária Dermatológica

Otoscopia digital

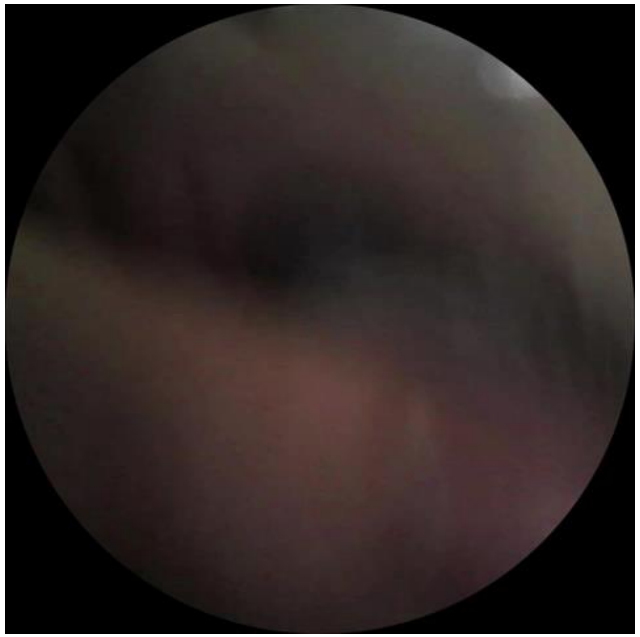

DERMATOVET
CURSOS

FELIPE CUNHA
Medicina Veterinária Dermatológica

Fibrotoscopia digital em consultório

DERMATOVET CURSOS

FELIPE CUNHA
Medicina Veterinária Dermatológica

Otoscopia – o que devo observar?

Em uma orelha saudável:

- Epitélio aparentemente “fino”, liso e pálido
- Pouco cerúmen
- Membrana timpânica translúcida, tensa e ligeiramente côncava.

Em uma orelha alterada:

- Conteúdo purulento / ceruminoso,
- Eritema,
- Parasitas
- Epitélio de aspecto rugoso (semelhante a paralelepípedos),
- Hiperplasia de gl. ceruminosas,
- Cistos e pólipos,
- Espessamento do epitélio e estenose,
- Fibrose – calcificação,
- Aumento da quantidade de cerúmen
- Espessamento e inflamação da membrana timpânica (miringite), ruptura e aumento da opacidade.

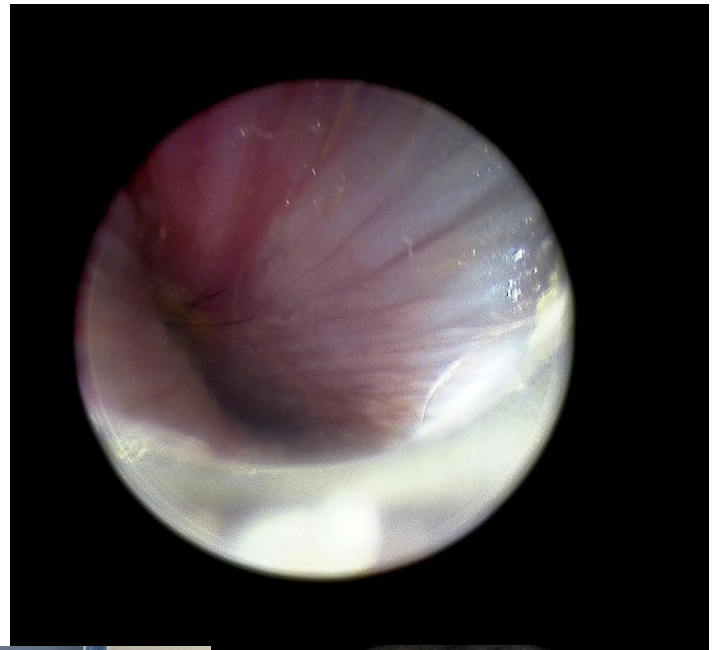

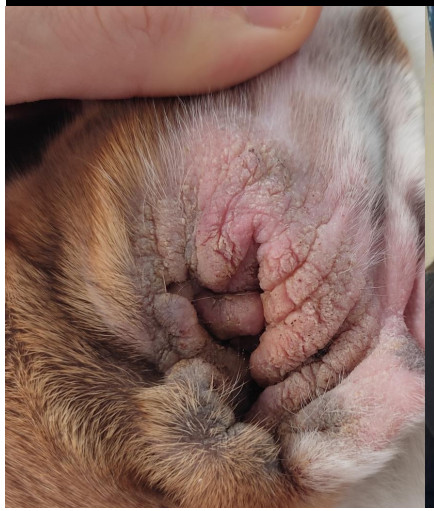

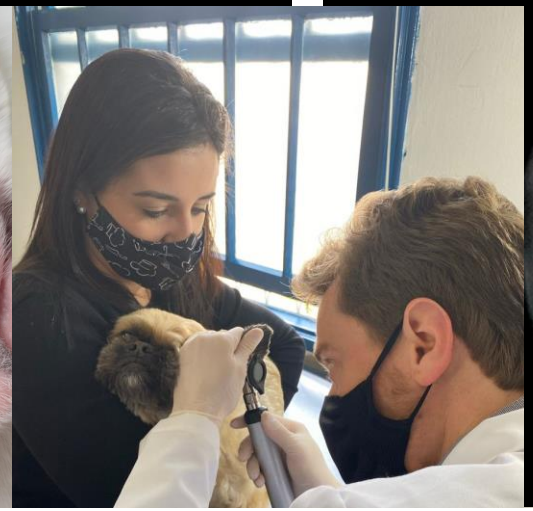

DERMATOVET CURSOS

FELIPE CUNHA
Medicina Veterinária Dermatológica

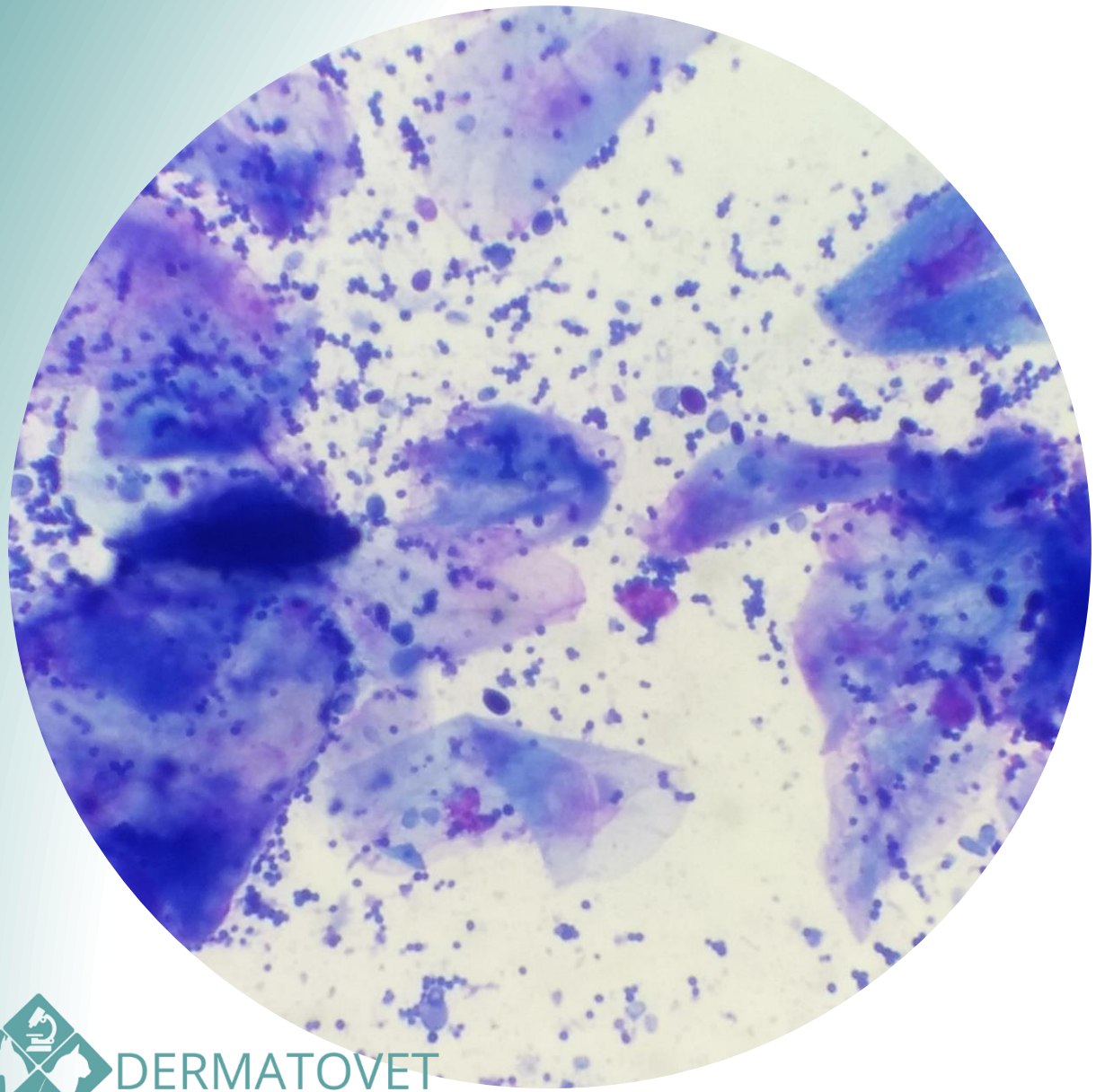

Exames complementares

Citologia

- Baixo custo
- Custa pouco e entrega muito!

- Cocos, bacilos, malassezia, células inflamatórias, células epiteliais, biofilme...

DERMATOVET CURSOS

FELIPE CUNHA
Medicina Veterinária Dermatológica



OBS: A mesma lâmina pode ser utilizada para pesquisa direta de ácaros antes da coloração.

DERMATOVET CURSOS

FELIPE CUNHA
Medicina Veterinária Dermatológica

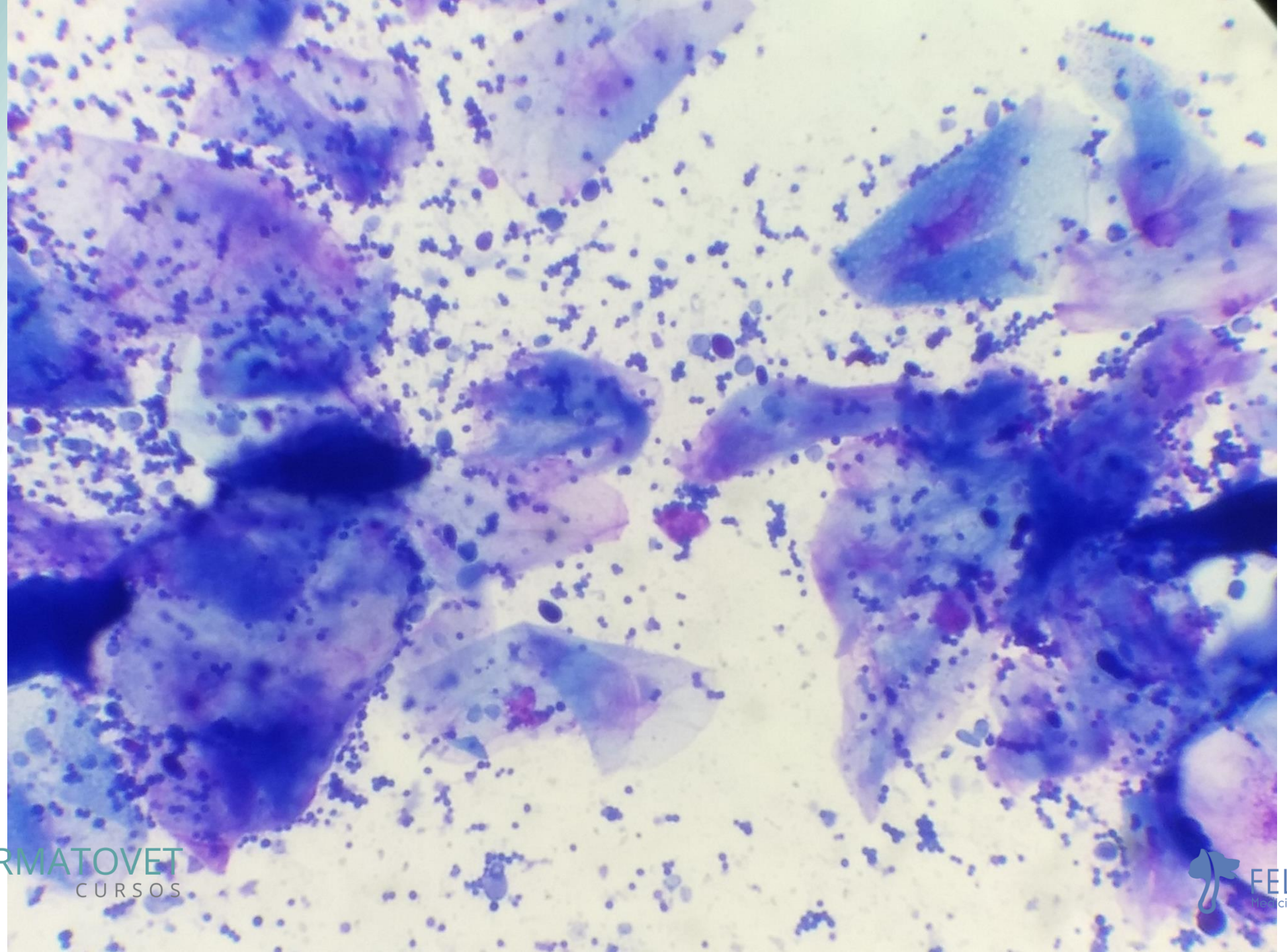

DERMATOVET
CURSOS

FELIPE CUNHA
Medicina Veterinária Dermatológica

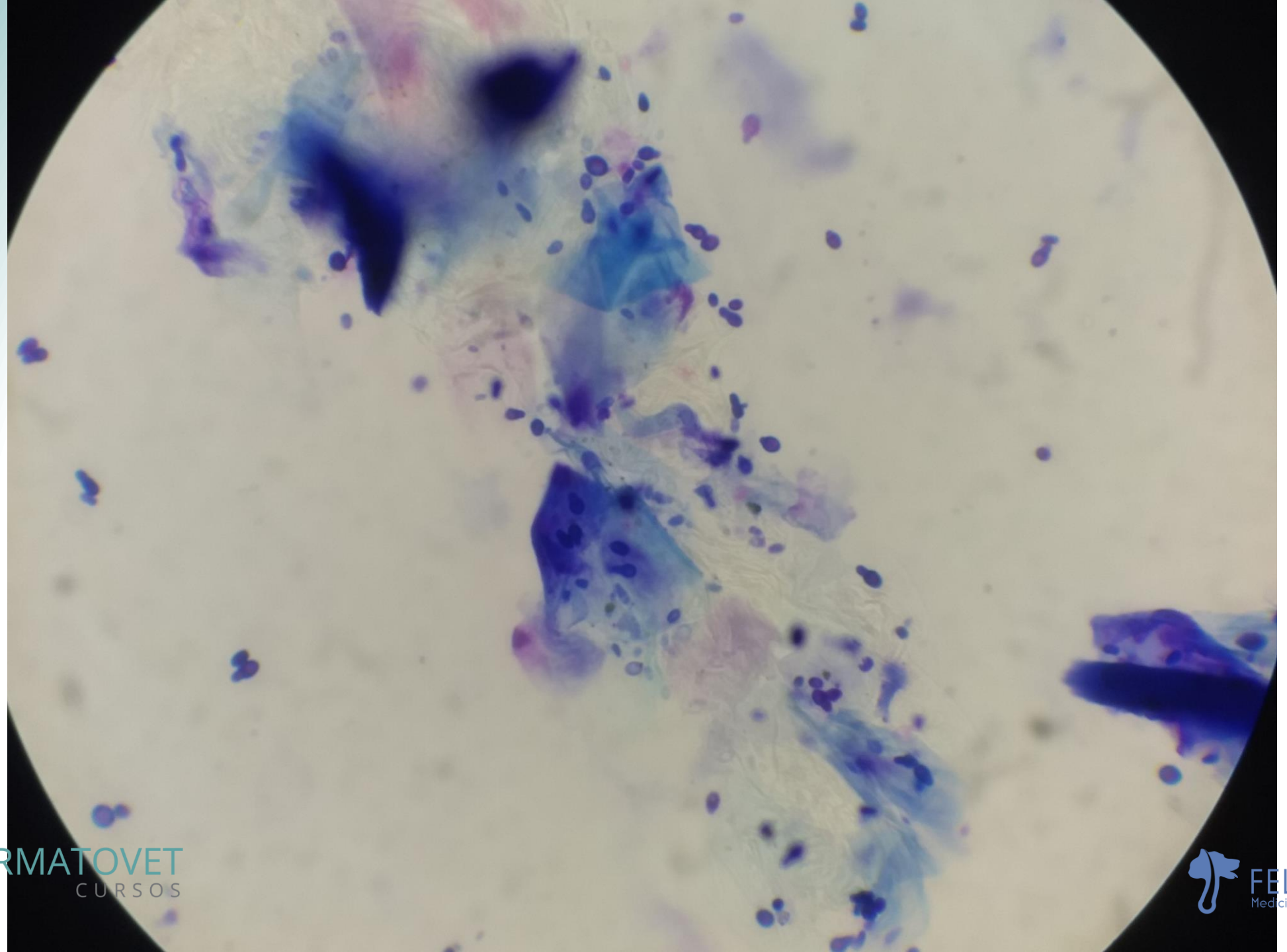

DERMATOVET
CURSOS

FELIPE CUNHA
Medicina Veterinária Dermatológica

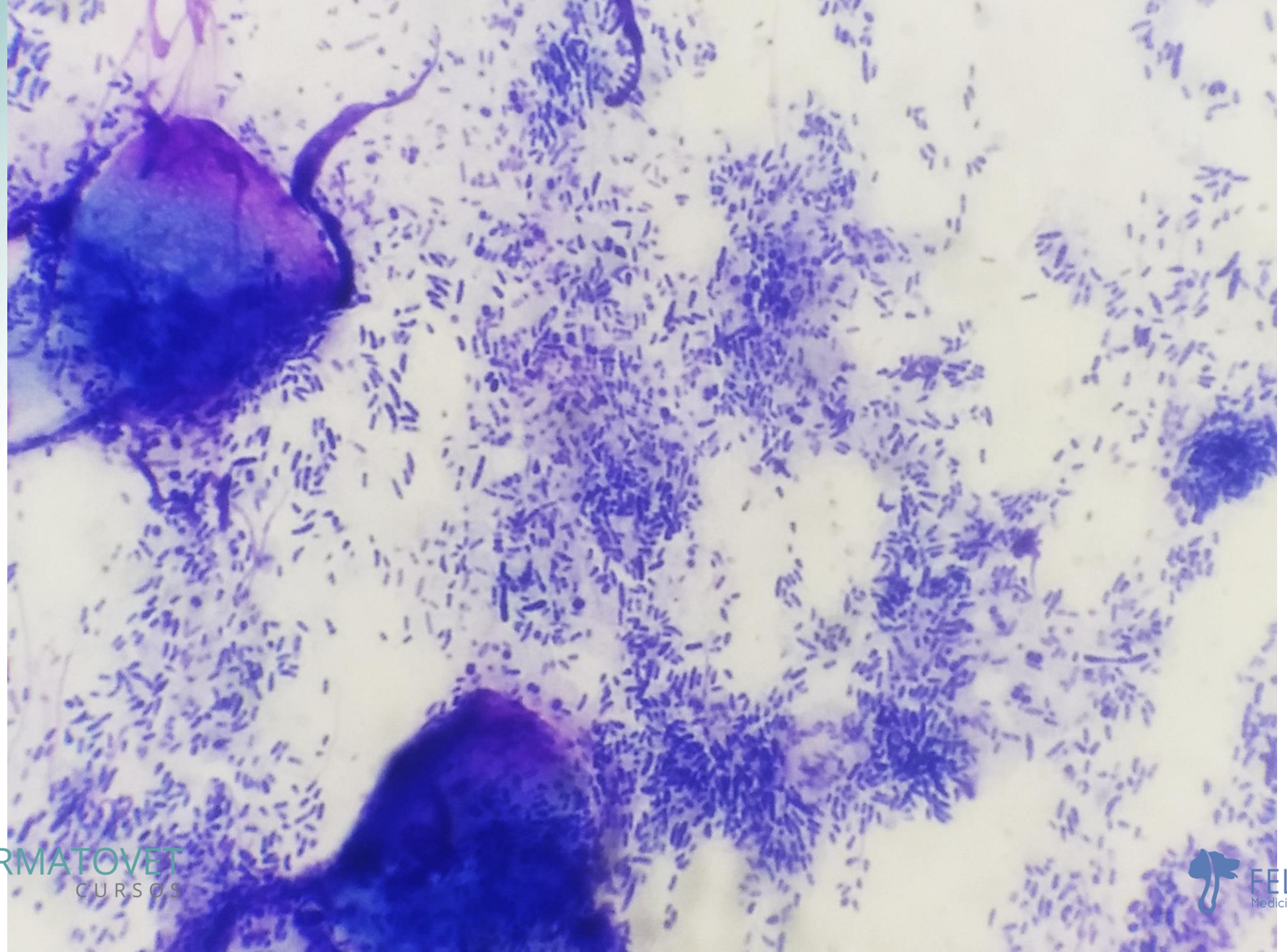

DERMATOVET
CURSOS

FELIPE CUNHA
Medicina Veterinária Dermatológica

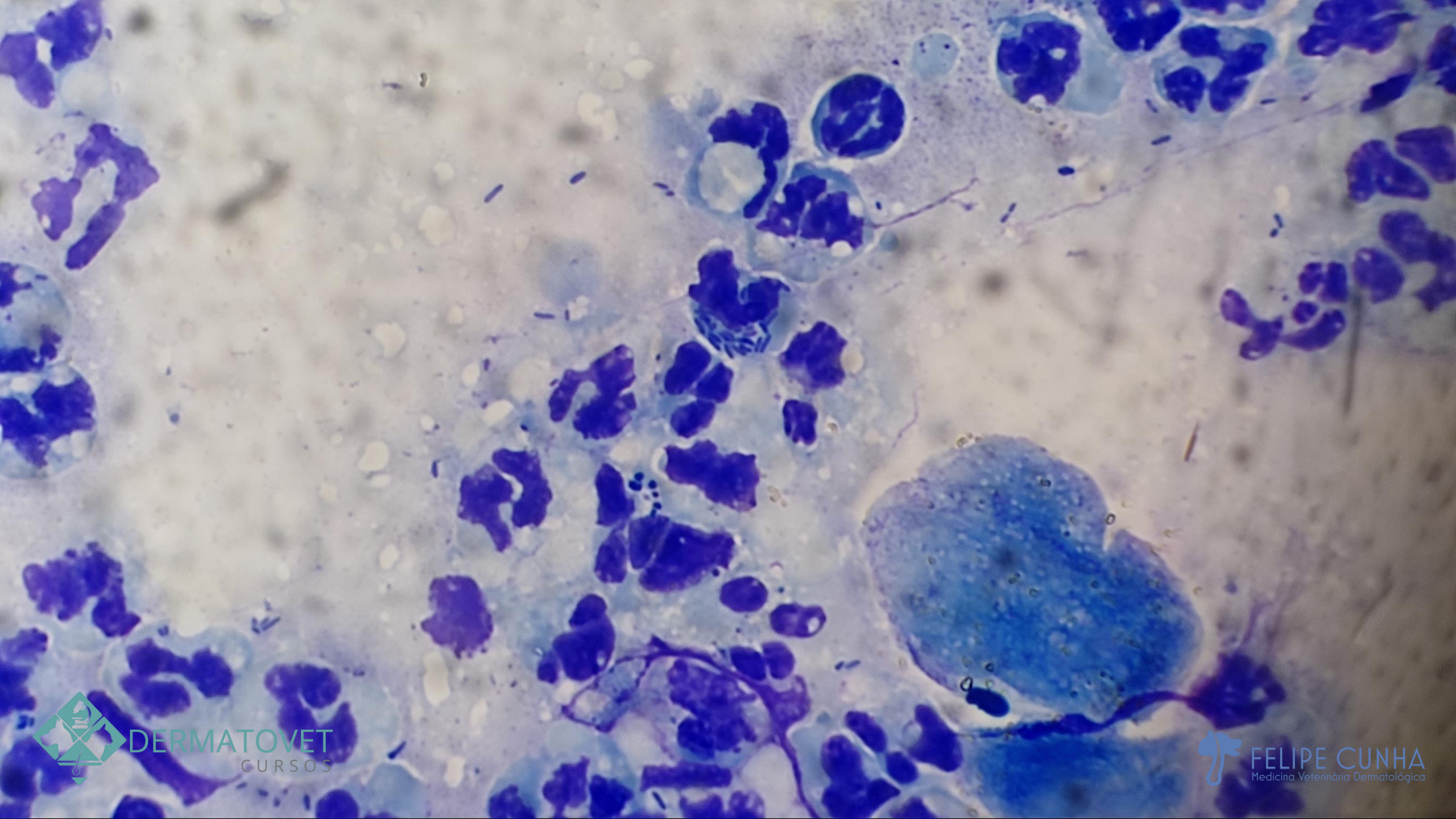
DERMATOVET
CURSOS
FELIPE CUNHA
Medicina Veterinária Dermatológica

Como mensurar a quantidade de microorganismos?

Veterinary Dermatology

Vet Dermatol 2012 DOI: 10.1111/j.1365-3164.2012.01075.x

Reproducibility of a semiquantitative method to assess cutaneous cytology

Svenja C. Budach and Ralf S. Mueller

Small Animal Medicine Clinic, Centre for Clinical Veterinary Medicine, Ludwig Maximilian University, Veterinaerstraße 13, 80539 Munich, Germany

Correspondence: Ralf S. Mueller, Small Animal Medicine Clinic, Centre for Clinical Veterinary Medicine Ludwig Maximilian University, Veterinaerstraße 13, 80539 Munich, Germany. E-mail: ralf.mueller@med.vetmed.uni-muenchen.de

Classificação	Descrição
0 **(citologia negativa)**	Não foram visualizadas bactérias, leveduras e células inflamatórias
1+	Presença ocasional de bactérias, leveduras e células inflamatórias. A lâmina deve ser avaliada cuidadosamente para detecção.
2+	Presença em baixo número de bactérias, leveduras e células inflamatórias. Detectável rapidamente sem dificuldades.
3+	Grande número de bactérias, leveduras e células inflamatórias. Detectável rapidamente sem dificuldades.
4+	Montante massivo de bactérias, leveduras e células inflamatórias. Detectável rapidamente sem dificuldades.

DERMATOVET CURSOS

FELIPE CUNHA Medicina Veterinária Dermatológica

Devo tratar a partir de quantas estruturas visualizadas por campo?

DERMATOVET
CURSOS

FELIPE CUNHA
Medicina Veterinária Dermatológica

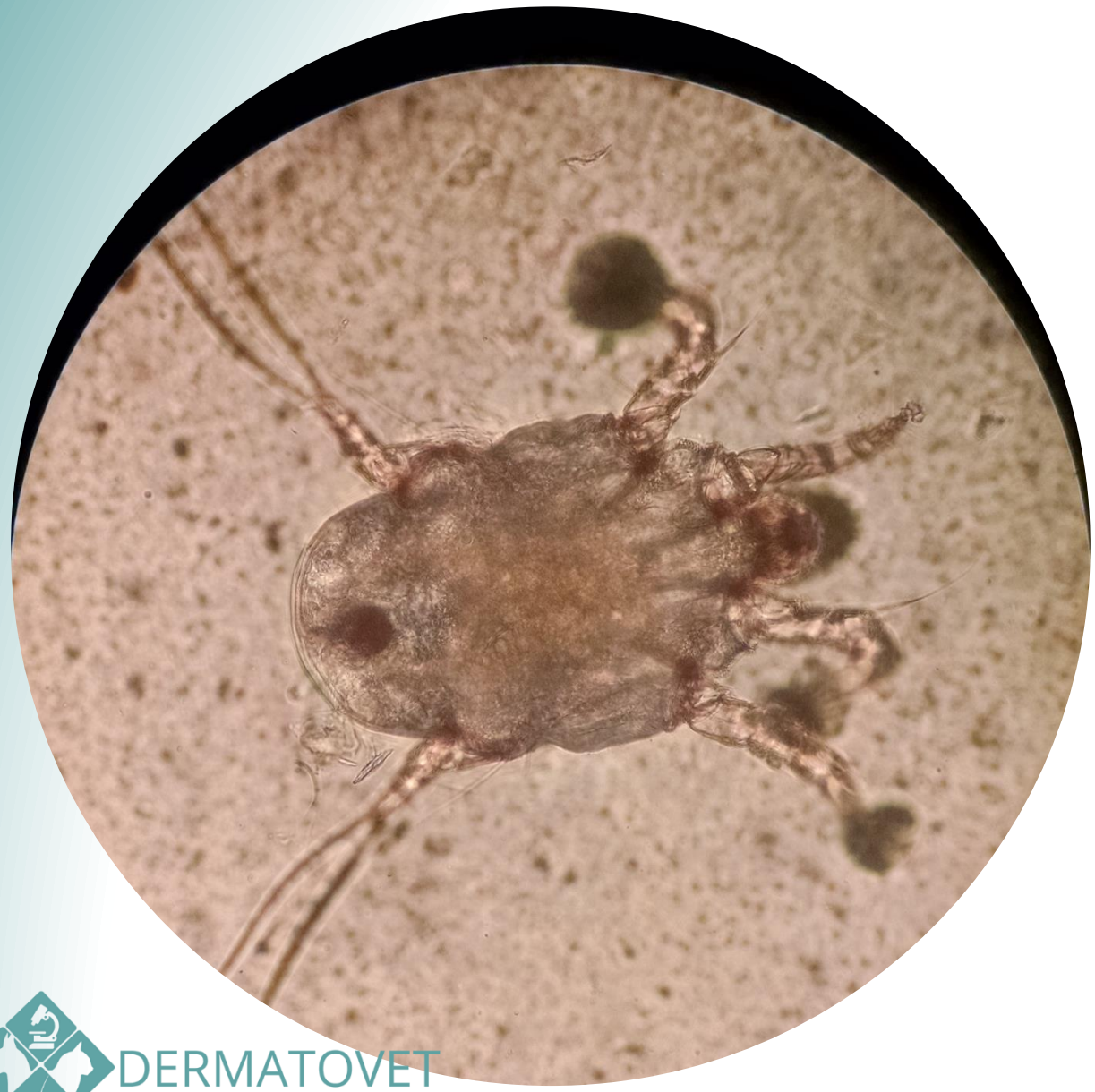

Exames complementares

Exame parasitológico de cerúmen

- *Otodectes cynotis*
- *Demodex sp.*
- *Sarcoptes canis e notoedres cati (incomum).*

DERMATOVET CURSOS

FELIPE CUNHA
Medicina Veterinária Dermatológica

Cultura e antibiograma

- Otite externa / Otite média
- Limitação do antibiograma e MIC
  - "Os **pontos de corte** usados para determinar sensibilidade e resistência pressupõem **tratamento sistêmico** e estão em faixas de **micrograma por mililitro:** isso não reflete tratamentos **tópicos**, que podem atingir concentrações de **miligrama por mililitro** nos canais auditivos". Ou seja, *terapias tópicas podem superar a aparente resistência in vitro por proporcionar altas concentrações* (Nuttall, 2013).
  - Em um estudo, as concentrações de um agente tópico polivalente foram **100 a 1000 vezes maiores que o MIC** para *S.pseudintermedius e M. pachydermatis* (Nuttall & Foster, 2015).
  - O resultado não refletirá **fatores locais** que podem afetar a eficácia (por exemplo**, inflamação contínua, secreção, biofilme, estenose do canal auditivo e outros fatores primários, predisponentes e perpetuantes**).
  - **Antibióticos de terceira linha** não costumam ser necessários.
- Reduzir pressão de seleção bacteriana a medida que escolhe-se **antibióticos mais "simples"** (primeira linha) e aplica-se de maneira correta (tempo, dose, frequência).

Results

Concordance between AST results and clinical response to treatment was observed in 30/43 ears (70%)

Response to empirical treatment	*In-vitro* susceptible bacteria (**37** ears)	*In-vitro* resistant bacteria (**6** ears)
Success (**28**)	**26** 21 *P. aeruginosa* (14- CAZ) 1/4 proliferative otitis	**2** 1 *P. aeruginosa* - CAZ 1 *S. schleiferi* - CAZ (+ *P. aeruginosa* susceptible)
Failure (**15**)	**11** 3/4 proliferative otitis	**4** chronic allergic otitis

San Marco Veterinary Clinic and Laboratory www.sanmarcovet.it

Concordance between antimicrobial susceptibility test results and clinical response to topical antibiotics in canine chronic bacterial otitis externa

Daria Denti
Paola Orlandini, Laura Berto, Michela De Lucia
San Marco Veterinary Clinic and Laboratory Veggiano (PD) Italy

The relevance of antimicrobial susceptibility test (AST) for guiding topical antibiotic therapy is controversial because clinical breakpoints are set for systemic therapy. We evaluated the concordance between the results of AST and the clinical effectiveness of selected topical antibiotics in dogs with chronic otitis externa. Dogs with chronic bacterial otitis externa diagnosed through clinical examination, cytology, CT scan and video-otoscopy and treated with topical antibiotics, empirically selected pending the results of AST (VITEK® MS and VITEK® 2 Compact), were retrospectively selected for the study. Systemic or topical steroids were administered in all cases. Dogs were rechecked every 7-14 days until the resolution of the infection, as demonstrated by the absence of neutrophils and bacteria on ear cytology, or up to 60 days. Concordance between AST and clinical effectiveness was established when the empirically selected antibiotic showed both *in vitro* and *in vivo* efficacy, or when *in vitro* resistance was associated with treatment failure. Sixty-one microorganisms were isolated from 36 dogs (43 ears). *Pseudomonas aeruginosa* (n=30), *Staphylococcus schleiferi* (n=7), *Staphylococcus pseudintermedius* (n=6) and *Proteus mirabilis* (n=6) were the most common species. Topical ceftazidime (n=20) and gentamicin (n=18) were the most frequently used drugs. Resolution of otitis was obtained for 28/43 ears (median time 16,5 days). Concordance between AST and clinical effectiveness was recorded for 30/43 (70%) ears, including 26/37 cases showing *in vitro* susceptible bacteria and 4/6 cases with *in vitro* resistant isolates. Further studies evaluating the usefulness of AST to select topical antibiotics for canine bacterial otitis externa are warranted.

33rd EUROPEAN VETERINARY DERMATOLOGY CONGRESS
ORGANIZED BY ESVD-ECVD
PORTO - PORTUGAL
29 SEPTEMBER - 1 OCTOBER 2022

DERMATOVET CURSOS
FELIPE CUNHA Medicina Veterinária Dermatológica

Quando tem bacilos na citologia e não cresce na cultura?

Alguns laboratórios podem excluir a presença de contaminantes (ex: Corynebacteria – um bacilo) para dar atenção maior aos patógenos principais.

DERMATOVET
CURSOS

FELIPE CUNHA
Medicina Veterinária Dermatológica

Cultura fúngica?

DERMATOVET
CURSOS

FELIPE CUNHA
Medicina Veterinária Dermatológica

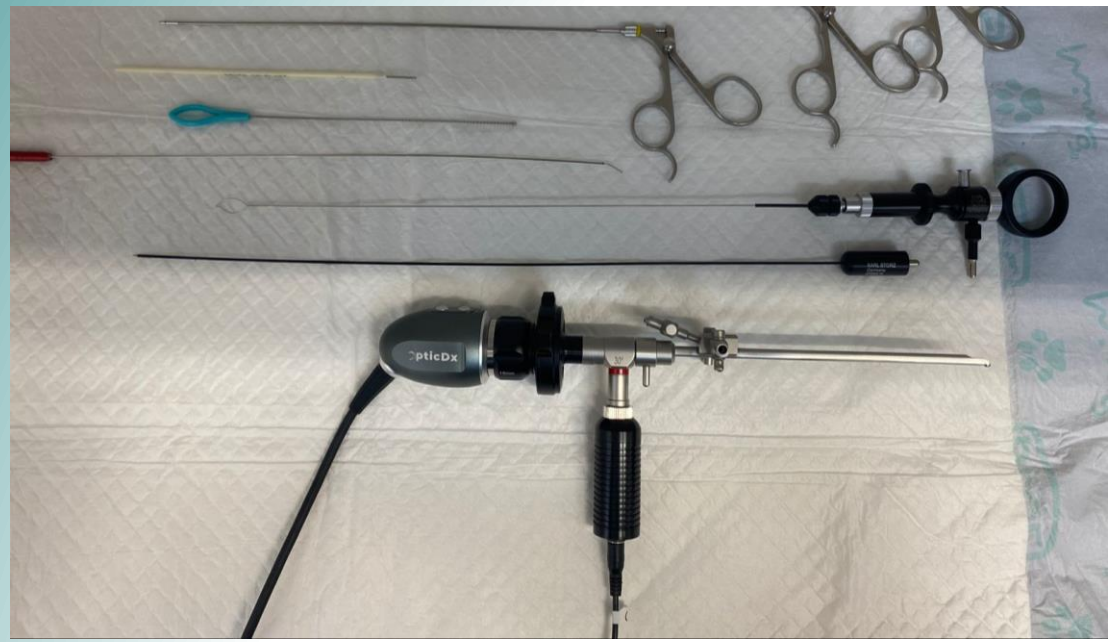

Otoendoscopia

Vantagens em relação a outras técnicas

O que é possível ver/fazer?

Polipectomias

Biópsia

Cultura e antibiograma

Arrancamento de pelos

Lavado otológico

Cauterização

DERMATOVET CURSOS

FELIPE CUNHA
Medicina Veterinária Dermatológica

Parâmetro	Radiografia	Tomografia Comp.	Ressonância Magn.
Custo	Baixo	Moderado	Alto
Tempo	Moerado	Rápido	Longo
Restrição necessária	Sedação ou anestesia	Sedação ou anestesia	Anestesia
Dificuldade de posicionamento	+++	+	+
Especificidade	Boa	Boa	Boa (tecidos moles) a pobre (estruturas ósseas)
Sensibilidade	Pobre	Boa	Boa (tecidos moles) a pobre (estruturas ósseas)

Tomo x Ressonância

(Muito úteis em braquicefálicos)

Tomografia computadorizada
Diferença entre cães e gatos

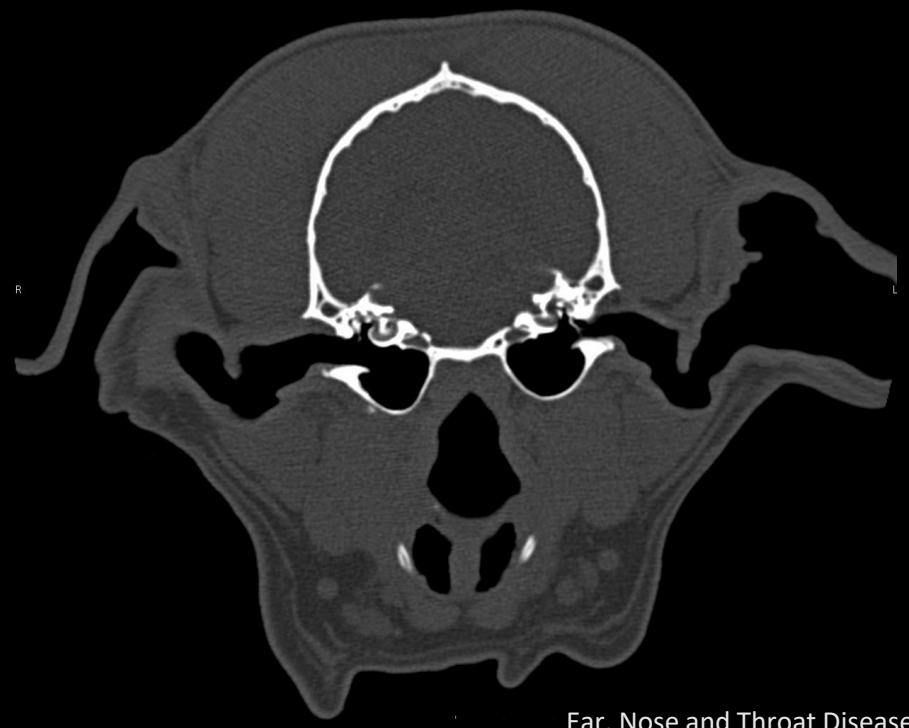

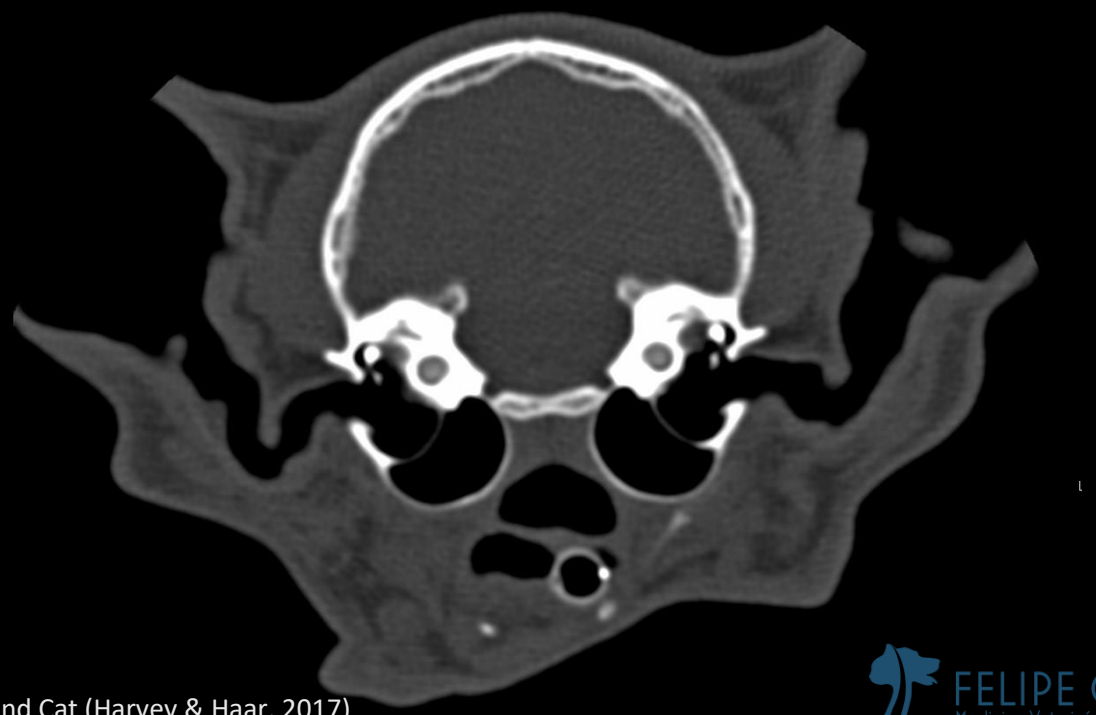

Ear, Nose and Throat Diseases of the Dog and Cat (Harvey & Haar, 2017)

FELIPE CUNHA
Medicina Veterinária Dermatológica

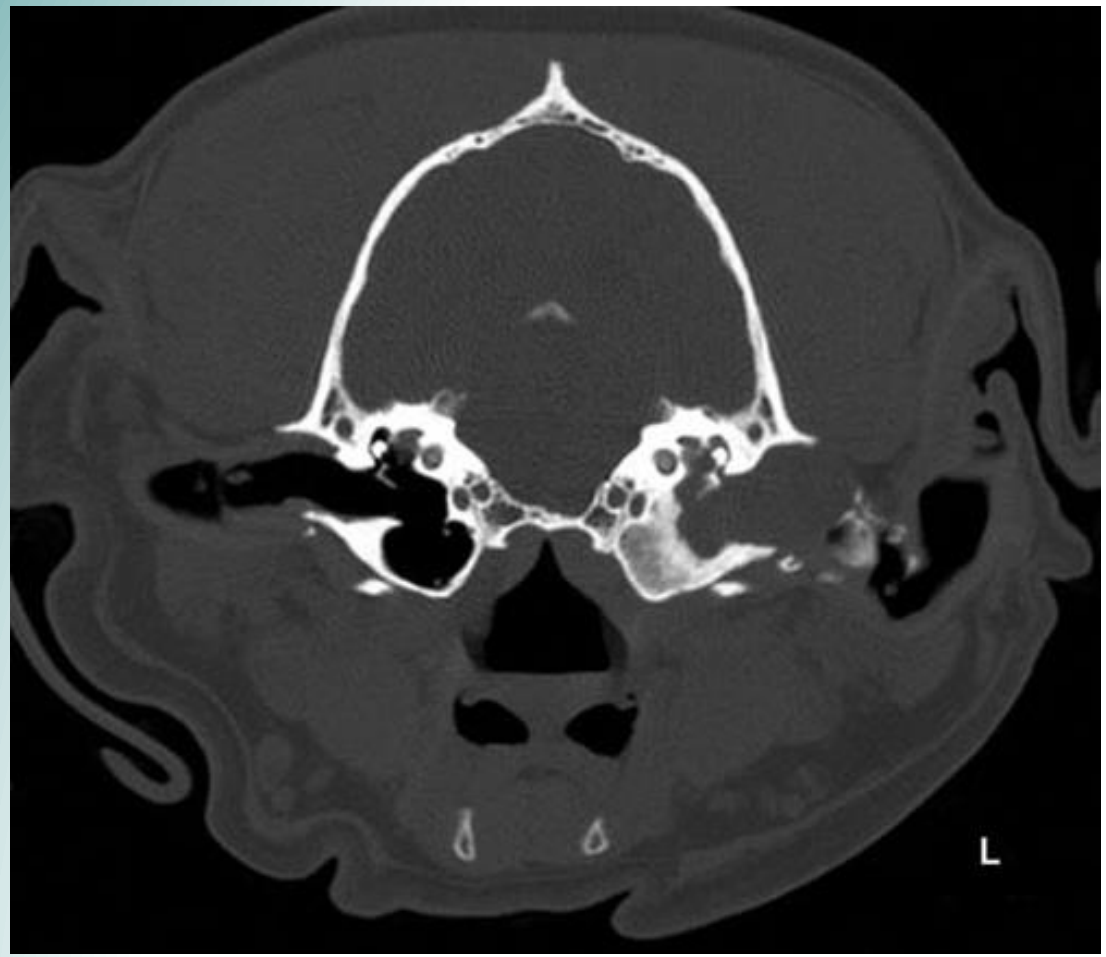

Imagem: Small animal soft tissue surgery – Eric Monnet – Wiley Blackwell

Tomografia computadorizada

Exemplo da imagem: Proliferação óssea na bula timpânica esquerda, bem como material opacificado de tecidos moles na bula e no canal auditivo externo distal.

Aparência alargada da abertura na bulha e a mineralização nas cartilagens do canal auditivo externo

DERMATOVET CURSOS

FELIPE CUNHA
Medicina Veterinária Dermatológica

Ressonância Magnética

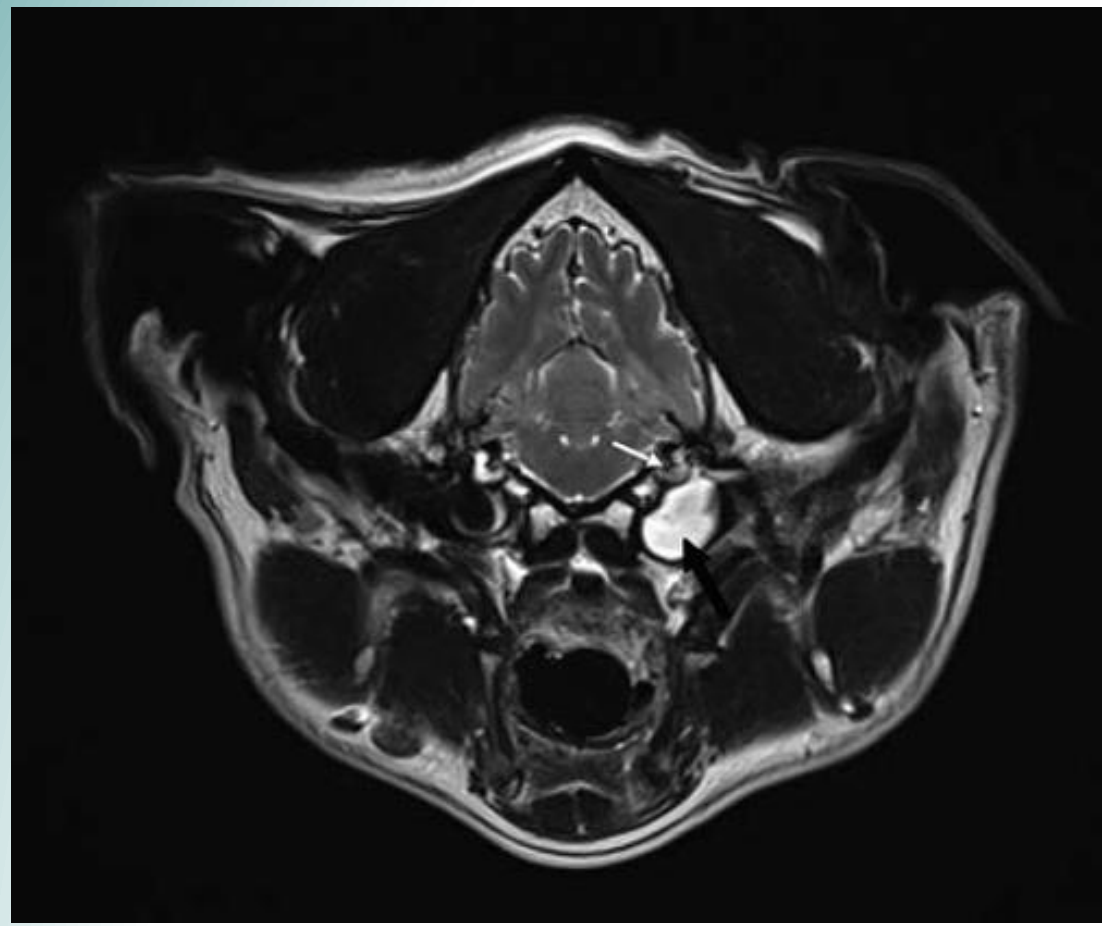

Imagem: Small animal soft tissue surgery – Eric Monnet – Wiley Blackwell

Exemplo da imagem: Otite média e interna da orelha esquerda.

Perda de contraste na região de labirinto da orelha interna (seta branca) e do conteúdo na bula timpânica (seta preta).

DERMATOVET CURSOS

FELIPE CUNHA
Medicina Veterinária Dermatológica

Raio X

No mínimo 3 projeções

Látero-lateral (LL), dorso-ventral (VD), rostro-caudal com boca aberta e oblíquas dorso-ventrais

Sedado

Pacientes com suspeita de OM

Estenose/calcificações

Não é tão sensível quanto a CT e a RM

Imagem: Small animal soft tissue surgery – Eric Monnet – Wiley Blackwell

Exemplo da imagem: Extensa mineralização ao redor do conduto auditivo externo esquerdo (setas). Sobreposição das bulas timpânicas sobre o crânio (pontas de setas)

DERMATOVET CURSOS

FELIPE CUNHA Medicina Veterinária Dermatológica

Diagnóstico de otite média

Sinais clínicos compatíveis + exames de imagem (TC ou RM) e/ou otoendoscopia (a depender do caso).

- Se possível visualizar MT: otoendoscopia
- Se impossível visualizar MT: TC ou RM antes da otoendoscopia
- Miringotomia conforme necessidade

OBS: Os exames de imagem são essenciais pois as manifestações clínicas podem não ser evidentes, mesmo na presença de Otite média.

FELIPE CUNHA
Medicina Veterinária Dermatológica

Procedimento de miringotomia

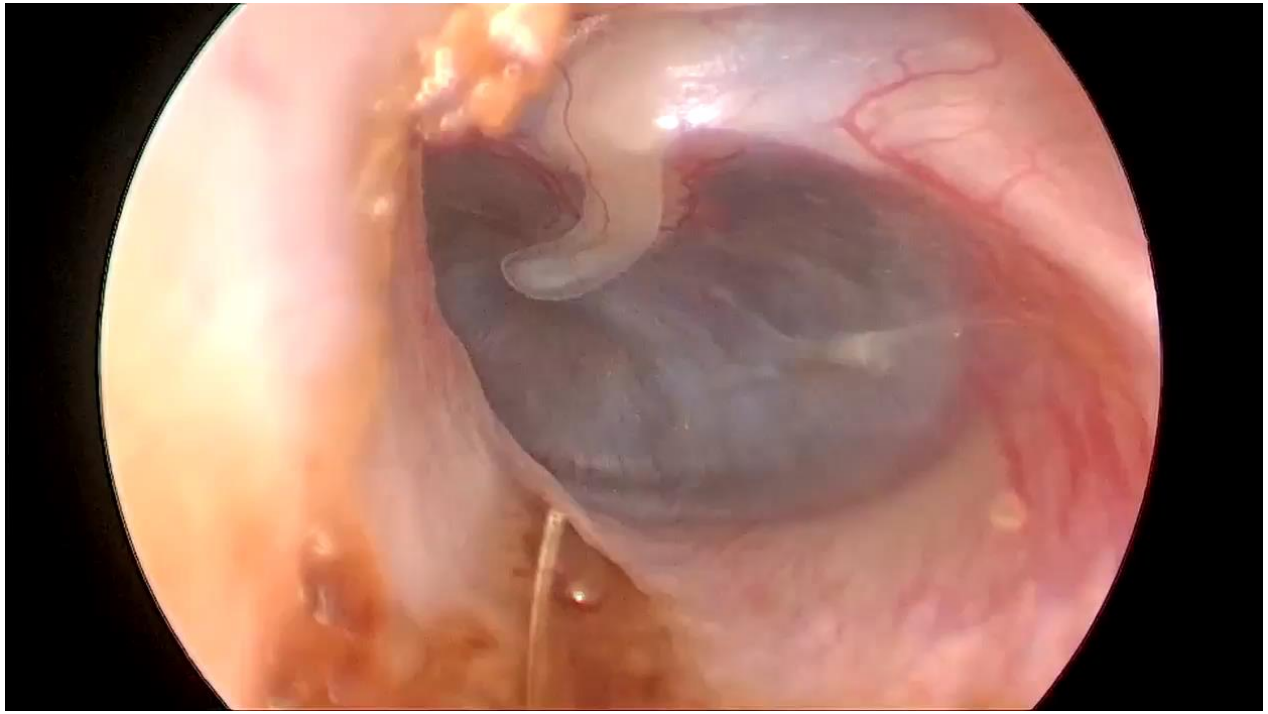

Clinical Techniques: When and how to do a myringotomy – a practical guide – Lynette Cole and Tim Nuttall

Veterinary Dermatology, Volume: 32, Issue: 3, Pages: 302-e82, First published: 06 May 2021, DOI: (10.1111/vde.12966)

Imagem: Manual to Veterinary Video-Oto-Endoscopy – Giovanni Ghibaudo (Springer, 2010)

DERMATOVET CURSOS

FELIPE CUNHA Medicina Veterinária Dermatológica

Muito obrigado!

DERMATOVET
CURSOS

FELIPE CUNHA
Medicina Veterinária Dermatológica